XXVII Encontro de Iniciação à Docência

Pró-reitoria de graduação – ENID – 2025

https://periodicos.ufpb.br/ojs/index.php/enid/index

ARTIGO SUBMETIDO AO XXVII ENID - 2025 - UFPB
ENCERAMENTO DIAGNÓSTICO CONVENCIONAL NA MONITORIA DE ESCULTURA DENTAL

Ana Paula de Souza Santos;
Bianca de Pontes Santiago Xavier;
Giulianni Cezar Vieira da Silva;
Dayane Franco Barros Mangueira Leite;
Isabela Albuquerque Passos Farias.

Programa de Monitoria
CCS - Centro de Ciências da Saúde, Campus I - João Pessoa - Paraíba

INTRODUÇÃO

O enceramento diagnóstico convencional é a técnica de aplicação de cera sobre modelos de gesso e replicação das estruturas dentais a serem restauradas, sendo realizada no planejamento de tratamentos reabilitadores antes da execução clínica (SANTOS, LEITE, FARIAS, 2023).

Dente conóide é uma condição caracterizada por uma coroa de formato cônico e dimensões reduzidas em comparação ao padrão de normalidade, sendo considerada um dos tipos mais frequentes de microdontia do incisivo lateral superior, com ocorrência unilateral ou bilateral. A etiologia dessa anomalia envolve fatores genéticos e ambientais que interferem no desenvolvimento dental, especialmente durante o estágio morfogenético, quando a forma da coroa é definida (IJAZ et al., 2021).

A prevalência de dentes conóides no incisivo lateral superior é de 2,3%, sendo mais frequente em mulheres (FEKONJA, 2022). Seu tratamento varia conforme a complexidade do caso e as necessidades estéticas e funcionais do paciente, podendo incluir desde procedimentos conservadores, como a reanatomização com resinas compostas diretas, até abordagens mais abrangentes, como correção ortodôntica para alinhamento e espaço (BITONTO et al., 2025).

A prática do enceramento na monitoria de Escultura Dental permitiu aos alunos o desenvolvimento de habilidades manuais, da capacidade de autoavaliação crítica e do planejamento criterioso e estético em reabilitações orais. Assim, a atividade teve os objetivos de realizar o enceramento do incisivo lateral superior em modelos de gesso e promover a consolidação dos conhecimentos adquiridos em aula. Além disso, a interação constante entre monitores e discentes favoreceu um ambiente colaborativo de aprendizado, estimulando o raciocínio clínico, a troca de experiências e o aprimoramento técnico de ambos os envolvidos.

METODOLOGIA

A atividade de monitoria executada pelos alunos consistiu no enceramento do elemento dentário 12, incisivo lateral superior direito em modelo de gesso. Estes foram obtidos após preparo de um dente conóide em manequim odontológico, seguido de moldagem utilizando alginato e modelagem em gesso tipo II e replicação do modelo de gesso realizada pelos monitores semelhantes ao apresentado na Imagem 1.

Imagem 1 - Modelo de gesso.



Fonte: Autores.

Participaram da atividade 20 alunos no período 2024.2 e 20 alunos no período 2025.1, os quais tinham como objetivo realizar o enceramento demonstrado na Imagem 2. No laboratório de Escultura Dental, os alunos foram orientados a utilizar a técnica de ceroplastia de dentes articulados, com o seguinte instrumental: gotejador, esculpidor de Hollenback 3S e 3SS, cera para incrustação, lamparina a álcool, cotonete e meia de seda.

Imagem 2 - Modelo para demonstração.



Fonte: Autores.

Para a avaliação da atividade, foram considerados os seguintes acidentes anatômicos: borda incisal, convergência para o colo e para palatina, ângulos mesial e distal, alinhamento vestibular e palatino, fossa palatina, diâmetro cérvico-incisal, cristas marginais mesial e distal, cíngulo, sulcos de desenvolvimento, acabamento e bossa vestibular, com pontuações observadas no quadro 1.

QUADRO 1- Acidentes anatômicos considerados para avaliação do enceramento.

		PONTUAÇÃO
F.V.	BOSSA	1,0
	SULCOS DE DESENVOLVIMENTO	0,5
	ALINHAMENTO	1,0
F.P.	FOSSA PALATINA	0,5
	CÍNGULO	1,0
	CRISTAS MARGINAIS	0,5
	ALINHAMENTO	1,0
F.Px	CONVERGÊNCIA PARA O COLO	0,5
	CONVERGÊNCIA PARA FP	0,5
	PONTO DE CONTATO MESIAL	0,5
	PONTO DE CONTATO DISTAL	0,5
B.I.	INCLINAÇÃO	0,5
ÂNGULO	MESIAL	0,5
	DISTAL	0,5
DIÂMETRO CI		0,5
ACABAMENTO		0,5
NOTA		

Fonte: Autores.

Além da atividade aplicada com nova metodologia de ensino, os monitores orientaram os alunos durante as aulas práticas sob supervisão docente e realizaram plantões tira-dúvidas em horário extra-aula (Imagem 3). Essa atuação constante contribuiu para reforçar a aprendizagem individual e coletiva. A interação entre monitores e discentes também fortaleceu o engajamento com a disciplina e a autonomia dos alunos no processo de construção do saber.

Imagem 3 - Atuação das monitoras no Laboratório de Escultura Dental.



Fonte: Autores.

RESULTADOS E DISCUSSÕES

A monitoria do componente curricular Escultura Dental ofertou uma vivência benéfica para o refinamento de habilidades técnicas, acadêmicas e comunicativas. Nas atividades, as monitoras acompanharam os discentes, oferecendo suporte na assimilação dos princípios anatômicos dos dentes, bem como na execução da técnica de escultura dental. A prática contínua, sob supervisão docente, favoreceu uma maior familiaridade com as características morfológicas dentárias, aperfeiçoando a coordenação motora e a precisão manual dos estudantes que realizaram os exercícios práticos.

As atividades de monitoria funcionaram como um espaço complementar ao ensino, permitindo a consolidação dos conteúdos ministrados em sala de aula e oferecendo aos estudantes a oportunidade de esclarecer dúvidas de forma mais individualizada (COSTA, BURITI, SANTOS, 2023). O exercício prático do enceramento diagnóstico convencional buscou desenvolver e avaliar a capacidade dos discentes em reproduzir as características, proporções, acidentes e contornos anatômicos normais do dente, corrigindo a anomalia tendo como base as aulas e atividades dos outros elementos dentários ministradas durante o período. Essa prática também proporcionou aos alunos uma maior compreensão da relação entre forma e função, aprimorando a percepção estética e a precisão técnica necessárias à futura atuação clínica.

Com relação aos resultados, a média (± desvio-padrão) das notas da atividade de monitoria realizada pelos alunos após análise do enceramento do dente conóide foi 8,68 (±0,67) para o período 2024.2 e 8,9 (±0,92) para o período 2025.1 (Gráfico 1).

GRÁFICO 1- Média das notas da atividade de monitoria para os períodos 2024.2 e 2025.1

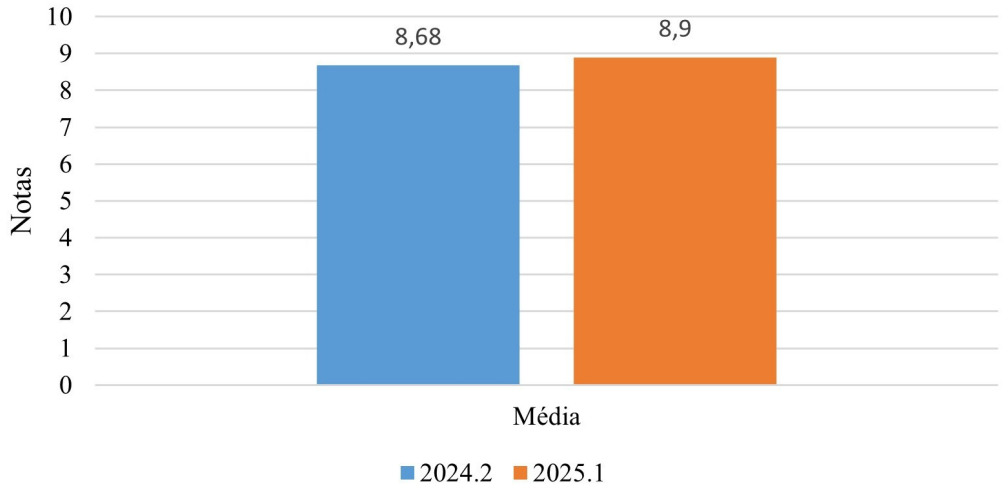

Fonte: Autores.

Tais resultados demonstraram um desempenho consistente entre ambos os grupos, evidenciando que os alunos tiveram uma boa compreensão dos princípios básicos morfológicos e manuais aplicados ao enceramento. A análise dos dados apresenta uma perspectiva de que, mesmo com variações pontuais, o aprendizado prático ofertado pela monitoria associada à aula contribuiu para o desenvolvimento das habilidades de escultura dental em ambas as turmas como demonstrado pelos dentes esculpidos na Imagem 4.

Imagem 4 - Dentes esculpidos pelos alunos.



Fonte: Autores.

Na variação dos acertos relacionados aos acidentes anatômicos, observou-se uma discrepância mais evidente entre as duas turmas (Gráfico 2). Estruturas como a bossa vestibular, o diâmetro cérvico-incisal e o alinhamento vestíbulo-palatino apresentaram avanços no período 2025.1, sugerindo um diferencial na percepção da anatomia e na execução detalhada das formas dentárias. Como não houve alteração na metodologia de ensino, é possível inferir que o progresso decorre do maior engajamento da turma de 2025.1 nas atividades de monitoria e de uma afinidade mais acentuada com o componente curricular quando comparada com a turma de 2024.2. Dessa forma, nota-se que a participação ativa e o interesse genuíno dos alunos têm papel determinante na consolidação do aprendizado, mesmo quando as médias gerais se mantêm próximas entre os períodos avaliados.

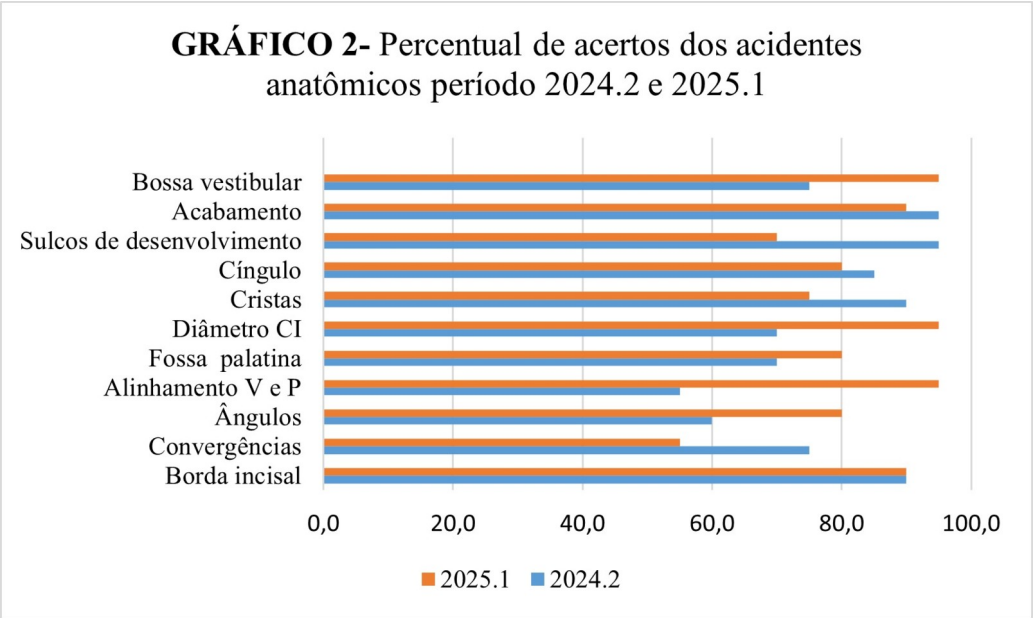

Fonte: Autores.

O desenvolvimento dessa prática possibilitou aos discentes compreenderem a relação entre forma, função e estética no contexto odontológico. Ademais, também ocorreu a oferta aos alunos de treinamento laboratorial de uma técnica de reabilitação. Logo, inovações no ensino favorecem

o desenvolvimento do senso crítico e o engajamento com o componente curricular (MARQUES et al., 2021).

Durante a atividade, os alunos atuaram mediante um *feedback* imediato por parte das monitoras, enquanto, simultaneamente, ocorreu o aprimoramento da iniciação à docência e comunicação das próprias monitoras.

A monitoria possibilitou a criação de um ambiente de aprendizagem colaborativo, onde a troca de experiências e dúvidas contribuiu para o fortalecimento do processo educativo. Essa interação constante entre monitores, docentes e discentes também estimulou o senso de responsabilidade e autonomia dos alunos. Assim, a experiência consolidou-se como uma oportunidade essencial para integrar teoria e prática no desenvolvimento da formação odontológica.

Os benefícios pedagógicos da monitoria envolveram principalmente a evolução das habilidades de ensino e de liderança (LANDIM, SILVA, MATOS, 2023). As monitoras, ao receberem a responsabilidade de sanar dúvidas e de auxiliar os alunos, aprimoraram as habilidades de comunicação e de trabalho em equipe, contribuindo com seu próprio aprendizado. A convivência entre monitores, professores e alunos ofertou diferentes perspectivas e soluções para os problemas que surgiram durante o processo de ensino.

CONSIDERAÇÕES FINAIS

A atividade do enceramento diagnóstico convencional do incisivo lateral superior em modelos de gesso foi favorável e promoveu a consolidação dos conhecimentos adquiridos em aula. A atividade prática da monitoria proporcionou aos alunos uma compreensão das relações entre os arcos dentários e sua influência direta na oclusão, aspectos fundamentais para o desenvolvimento clínico e restaurador. Durante o processo de enceramento dos dentes conóides em modelos de gesso, os discentes aplicaram conhecimentos da morfologia dentária, associando-os à prática laboratorial. Além disso, a supervisão docente contínua durante as aulas garantiu um acompanhamento individualizado, pontual e com uma maior assistência, permitindo a correção de técnicas e o aprimoramento das habilidades manuais.

A vivência da monitoria também estimulou o trabalho em equipe, a troca de experiências e o desenvolvimento de competências comunicativas no ambiente acadêmico. Dessa forma, a atividade atuou como uma etapa fundamental e complementar para a formação integral dos futuros profissionais de Odontologia.

Nesse contexto, a monitoria em Escultura Dental representou um espaço de aprendizado mútuo, no qual discentes e monitoras compartilharam desafios e descobertas ao longo dos períodos. As monitoras, além de oferecerem suporte técnico e didático, também aperfeiçoaram suas próprias capacidades pedagógicas, aprendendo a lidar com diferentes perfis de alunos e estratégias de ensino com finalidade de auxiliar ao máximo os alunos. Essa vivência contribuiu para o fortalecimento da autonomia, da responsabilidade e do compromisso acadêmico, ampliando a visão crítica sobre o papel fundamental do monitor no processo educativo. O envolvimento direto nas atividades práticas possibilitou o desenvolvimento de habilidades de liderança e empatia, elementos essenciais na futura atuação clínica e no caminho da docência. Ademais, o ambiente colaborativo e o diálogo constante entre docentes, monitores e discentes tornaram a monitoria um espaço para o crescimento educacional e humano.

REFERÊNCIAS

BITONTO, Federica et al. Treatment Options for Unilateral Agenesis of the Maxillary Lateral Incisor Combined with Contralateral Microdontic or Peg-Shaped Lateral Incisor: A Systematic Review. **Dentistry Journal**, v. 13, n. 4, p. 169, 2025.

COSTA, T.S.; BURITI, A.A.; SANTOS, J.H.S. A importância da monitoria para a formação acadêmica: um relato de experiência. **Rev. Expr. Catól.** v.12, p. 137-142, 2023.

FEKONJA, A. Morphological Diversity of Permanent Maxillary Lateral Incisors and Their Impact on Aesthetics and Function in Orthodontically Treated Patients. **Diagnostics**, v.12, n.11, p.2759, 2022.

IJAZ, Faiza et al. Frequency of developmentally malformed permanent maxillary lateral incisors in patients visiting the three teaching dental hospitals of Peshawar. **Journal of Ayub Medical College Abbottabad**, v. 33, n. 2, p. 299-304, 2021.

LANDIM, G.S.; SILVA, V.G.P.; MATOS, T.A. Contribuição da monitoria na formação acadêmica: relato de experiência. **EDUCERE,** v. 23, n.2, p. 714-720, 2023.

MARQUES, H.R.; CAMPOS, A.C.; ANDRADE, D.M.; ZAMBALDE, A.L. Inovação no ensino: uma revisão sistemática das metodologias ativas de ensino-aprendizagem. **Aval.** v. 26, n.3, p. 718–741, 2021.

SANTOS, K. F. N.; LEITE, D. F. B. M.: FARIAS, I. A. P. Aplicações práticas do enceramento diagnóstico na Odontologia. **RECIMA21**, v.4, n.12, p.e4124547-e4124547, 2023.