

# Osteoma Maxilar: Relato de Caso

## Maxillary Osteoma: A Case Report

RODRIGO PORPINO MAFRA<sup>1</sup>  
RODRIGO GADELHA VASCONCELOS<sup>2</sup>  
LÉLIA MARIA GUEDES QUEIROZ<sup>3</sup>  
MARCELO GADELHA VASCONCELOS<sup>4</sup>

### RESUMO

**Objetivo:** O presente estudo tem o propósito de relatar um caso de osteoma em região anterior de maxila. **Relato de caso:** Paciente de 14 anos de idade, do sexo feminino, foi encaminhada ao Departamento de Odontologia da UFRN, com queixa de aumento de volume assintomático em gengiva. O exame intraoral revelou nódulo sésil, com superfície lobulada e consistência endurecida, em gengiva inserida próxima ao elemento 21. Em radiografia panorâmica, evidenciou-se lesão radiolúcida-radiopaca circular em hemimaxila esquerda, e em telerradiografia em norma lateral, foi revelada discreta área radiopaca circunscrita, em região de incisivos superiores. Foi sugerida a hipótese diagnóstica de osteoma, procedendo-se a biópsia excisional. A análise histopatológica revelou osso compacto maduro com escassos elementos medulares, bem como células inflamatórias crônicas e calcificações distróficas. Baseando-se nos achados clínicos, radiográficos e histopatológicos, foi confirmada a hipótese de osteoma. A paciente encontra-se sob preservação há 01 ano, sem indícios de recidiva. **Conclusão:** Ressalta-se a importância da análise histopatológica para o diagnóstico de osteoma, considerando que o neoplasma pode apresentar semelhanças clínicas e radiográficas com outras lesões. Considerando os casos de recidivas reportados na literatura, recomenda-se a preservação do paciente após a terapêutica cirúrgica.

### DESCRITORES

Osteoma. Maxila. Patologia Bucal.

### ABSTRACT

**Objective:** This study aims to report a case of osteoma in the anterior maxilla. **Case Report:** A 14-year old female patient was referred to the Department of Dentistry, UFRN, complaining of an asymptomatic swelling in gingiva. Intraoral examination revealed a sessile nodule, with lobulated surface and hard consistency, in gingiva next to the dental element 21. Panoramic radiograph revealed a circular radiolucent-radiopaque area in left hemimaxilla, and on lateral norm telerradiograph, a discrete circumscribed radiopaque area was observed in the region of upper incisors. The diagnostic hypothesis of osteoma was suggested, proceeding to excisional biopsy. Histopathological examination showed mature compact bone with sparse marrow elements, chronic inflammatory cells and dystrophic calcifications. Based on the clinical, radiographic and histopathological findings, diagnostic hypothesis of osteoma was confirmed. The patient is under clinical follow-up for 01 year, without signs of recurrence. **Conclusion:** We emphasize the relevance of histopathological analysis for the diagnosis of osteoma, whereas this neoplasm may present clinical and radiographic similarities with other lesions. Considering the cases of relapse reported in the literature, it is recommended the clinical follow-up of the patient after surgical therapy.

### DESCRIPTORS

Osteoma. Maxillary. Pathology, Oral.

- 1 Cirurgião-dentista e Mestrando do Programa de Pós-Graduação em Patologia Oral da Universidade Federal do Rio Grande do Norte (UFRN), Natal/RN, Brasil.
- 2 Professor do Departamento de Odontologia no Centro de Ciências Tecnologia e Saúde (CCTS) da Universidade Estadual da Paraíba (UEPB), Araruna/PB, Brasil.
- 3 Professora Doutora do Programa de Pós-Graduação em Patologia Oral da Universidade Federal do Rio Grande do Norte (UFRN), Natal/RN, Brasil
- 4 Oficial Dentista do Hospital Naval de Natal-Marinha do Brasil, Natal/RN, Brasil e Professor do Departamento de Odontologia no Centro de Ciências Tecnologia e Saúde (CCTS) da Universidade Estadual da Paraíba (UEPB), Araruna/PB, Brasil.

Os osteomas são definidos como tumores benignos formados por tecido ósseo compacto ou medular (CARVALHO *et al.*, 2008; GONDO *et al.*, 2008; ALVES *et al.*, 2011), encontrados quase exclusivamente nos ossos do esqueleto craniofacial (KAPLAN, CALDERON, BUCHNER, 1994; WOLDENBERG, NASH, BODNER, 2005; CARRERA *et al.*, 2009). São classificados em endosteais e periosteais, quando se originam do osso medular e da cortical óssea, respectivamente (MARTORELLI *et al.*, 2007).

Dentre as localizações anatômicas preferenciais dos osteomas, citam-se os seios paranasais, maxila, mandíbula, canal auditivo externo e calota craniana (CARVALHO *et al.*, 2008), sendo a mandíbula mais afetada que a maxila (WOLDENBERG, NASH, BODNER, 2005; CARVALHO *et al.*, 2008; CARRERA *et al.*, 2009; MENDONÇA *et al.*, 2009; BOROS *et al.*, 2011; DURÃO *et al.*, 2012), havendo certa controvérsia na literatura quanto aos dados epidemiológicos *idade* e *sexo* dos pacientes.

De forma geral, osteomas são assintomáticos e evoluem lentamente (WOLDENBERG, NASH, BODNER, 2005; CARVALHO *et al.*, 2008; ALVES *et al.*, 2011; BOROS *et al.*, 2011). Lesões periosteais apresentam-se clinicamente como massas sésseis ou pedunculadas, enquanto as endosteais são detectadas no osso medular através de exames radiográficos (MARTORELLI *et al.*, 2007). Ambas as variantes exibem imagens radiopacas com limites precisos e densidade similar à do osso normal (MENDONÇA *et al.*, 2009).

Em alguns casos, os osteomas podem se manifestar como parte de uma desordem genética autossômica dominante, denominada Síndrome de Gardner (FILHO *et al.*, 2004). Neste distúrbio, os indivíduos afetados comumente exibem múltiplos osteomas e dentes supranumerários, pólipos no intestino grosso e cistos epidermóides, sinais estes que nem sempre ocorrem de forma simultânea (FILHO *et al.*, 2004; WOLDENBERG, NASH, BODNER, 2005).

Histologicamente, os osteomas caracterizam-se pela formação de tecido ósseo cortical ou medular. A variante compacta é com-posta principalmente por osso denso (CARRERA *et al.*, 2009), enquanto a variante esponjosa consiste em trabéculas ósseas e pouca medula fibro-rdurosa (BOROS *et al.*, 2011). O padrão predo-minante define a classificação histológica dos osteomas em compacto e esponjoso (MENDONÇA *et al.*, 2009).

O tratamento dos osteomas é definido a partir de análise clínica e radiográfica, nem sempre havendo necessidade de excisão cirúrgica (BOROS *et al.*, 2011).

A lesão possui um prognóstico bastante favorável, havendo raros casos de recidiva (MARTORELLI *et al.*, 2007; CARVALHO *et al.*, 2008; BOROS *et al.*, 2011).

O presente estudo tem por objetivo relatar um caso de osteoma em região anterior de maxila, discorrendo sobre os aspectos clínicos e histopatológicos desta entidade, por meio de uma revisão da literatura.

## RELATO DE CASO

Paciente do sexo feminino, 14 anos, feoderma, encaminhado por ortodontista, compareceu à Clínica de Estomatologia do Programa de Pós-Graduação em Patologia Oral da UFRN, queixando-se de um aumento de volume assintomático em gengiva, com cerca de 2 anos de evolução.

O exame extra-oral não revelou achados dignos de nota. Ao exame físico, observou-se um nódulo de coloração semelhante à da mucosa, localizado em gengiva vestibular na região do elemento dentário 21, o qual se encontrava deslocado para distal. A lesão apresentava inserção séssil, superfície lobulada e consistência endurecida, medindo 0,8 cm de diâmetro (Figura 1A e 1B).

Para fins diagnósticos e ortodônticos, foi solicitada radiografia panorâmica, na qual se evidenciou uma área radiolúcida e radiopaca circular localizada na hemimaxila esquerda, próximo ao elemento 21. A lesão também foi analisada em telerradiografia em norma lateral, revelando uma discreta área radiopaca circunscrita, localizada na região de incisivos superiores. (Figuras 2A e 2B).

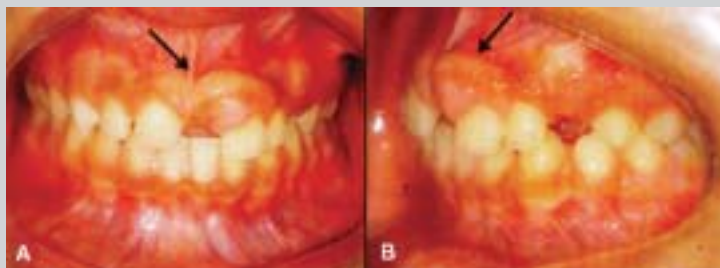De acordo com a história clínica, em sua fase inicial a lesão apresentou crescimento indolente, não havendo sintomatologia dolorosa ou prejuízos estéticos, recebendo o diagnóstico clínico de exostose óssea. Contudo, após a paciente ser submetida a uma frenectomia do lábio superior e instalação de aparelho ortodôntico, foi verificado um crescimento da lesão em ritmo acelerado (03 meses de evolução). Dessa forma, a hipótese de exostose óssea foi excluída e substituída pelo diagnóstico clínico de osteoma.

A conduta adotada foi a excisão cirúrgica da lesão (Figuras 3A e 3B) e encaminhamento do material para exame anatomopatológico. A macroscopia revelou uma massa calcificada com dimensões de 1,0 cm x 1,8 cm. Na análise histopatológica, foi verificada a presença de osso compacto maduro e pequena quantidade de elementos medulares, constituídos por tecido conjuntivo frouxo. Revestindo a lesão, foi evidenciado epitélio de mucosa oral do tipo pavimentoso estratificado. Células

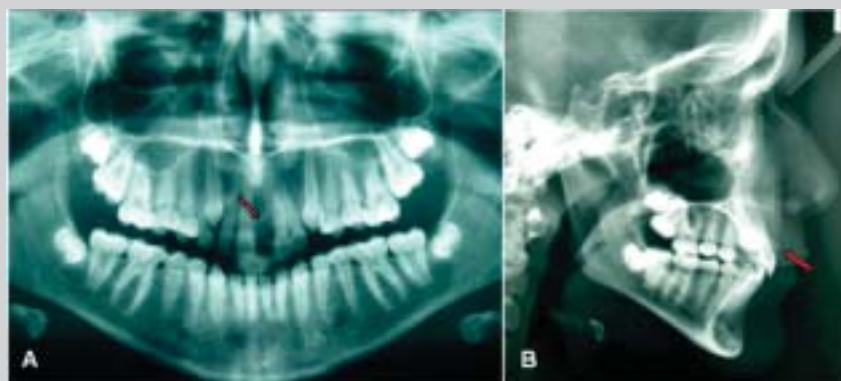
inflamatórias mononucleares e focos de calcificação distrófica completaram o quadro histológico (Figuras 4A e 3B).

Baseando-se na associação dos achados

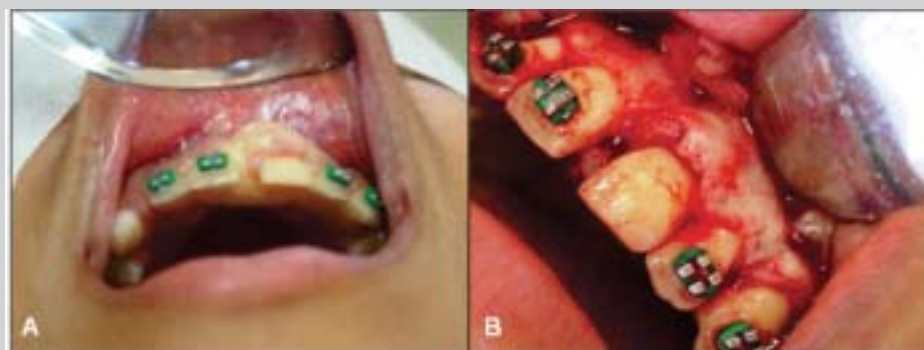clínicos e histopatológicos, foi confirmado o diagnóstico de osteoma. A paciente continua em tratamento ortodôntico e encontra-se sob proervação há 01 ano, sem sinais de recidiva.



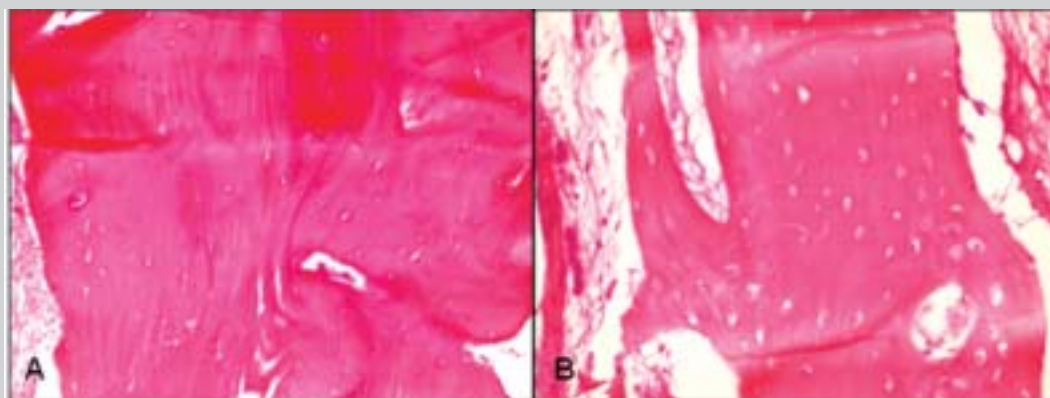
**Figuras 1A e 1B:** Exame clínico intraoral. (Aumento de volume nodular, séssil e lobulado em gengiva maxilar anterior - setas).



**Figuras 2A e 2B:** Exames radiográficos. (A) Radiografia panorâmica. (Área radiolúcido-radiopaca na hemimaxila esquerda, próxima ao elemento 21 - seta). (B) Telerradiografia em norma lateral. (Discreta área radiopaca adjacente aos incisivos superiores - seta).



**Figuras 3A e 3B:** Biópsia excisional (transcirúrgico).



**Figuras 4A e 4B:** Fragmento de lesão óssea benigna bem diferenciada, com predominância de osso compacto (H/E-100x) (A). Visão de maior aumento exibindo osso compacto maduro em associação a elementos medulares (H/E-400x) (B).

## DISCUSSÃO

Os osteomas representam lesões ósseas quase restritas ao esqueleto craniofacial (KAPLAN, CALDERON, BUCHNER, 1994; CARRERA *et al.*, 2009), cuja patogênese é desconhecida. Existem hipóteses de que tais entidades representem anomalias do desenvolvimento (WOLDENBERG, NASH, BODNER, 2005; GONDO *et al.*, 2008; CARRERA *et al.*, 2009; DURÃO *et al.*, 2012), neoplasias verdadeiras (KAPLAN, CALDERON, BUCHNER, 1994; GONDO *et al.*, 2008; CARRERA *et al.*, 2009; MENDONÇA *et al.*, 2009; DURÃO *et al.*, 2012) ou lesões reacionais. Estas últimas seriam desencadeadas por estímulos traumáticos ou infecciosos (WOLDENBERG, NASH, BODNER, 2005; GONDO *et al.*, 2008; CARRERA *et al.*, 2009; MENDONÇA *et al.*, 2009). CARVALHO *et al.*, (2008) acrescentam que hormônios e radiação ionizante também podem estar relacionados ao desenvolvimento das referidas lesões. Acerca do caso relatado, é possível que o aparelho ortodôntico e a cirurgia prévia (frenectomia labial) tenham atuado como fatores traumáticos, contribuindo na patogenia da lesão de osteoma.

As lesões de osteoma, em sua maioria, manifestam-se entre a segunda e a quinta década de vida. A média de idade dos pacientes varia de 26 a 40,5 anos (WOLDENBERG, NASH, BODNER, 2005;

CARVALHO *et al.*, 2008). Para diversos autores (MENDONÇA *et al.*, 2009; ALVES *et al.*, 2011; DURÃO *et al.*, 2012), existe predileção dos osteomas pelo sexo masculino. Em contrapartida, CARVALHO *et al.*, (2008), em um estudo de 35 casos da referida lesão, constatou que houve maior acometimento do sexo feminino, estando em concordância com MARTORELLI *et al.*, (2007). Finalmente, alguns autores afirmam não haver predileção por sexo, o que pode ser reflexo da escassez de informações epidemiológicas deste tipo de lesão (CARRERA *et al.*, 2009).

Osteomas dos ossos gnáticos ocorrem mais frequentemente em mandíbula, em especial nas regiões de ângulo mandibular e corpo posterior (CARRERA *et al.*, 2009; MENDONÇA *et al.*, 2009; DURÃO *et al.*, 2012). O caso relatado é de especial interesse, tendo em vista que a lesão se manifestou em região anterior de maxila, sítio anatômico pouco acometido. Apesar da localização atípica, achados clínicos como o aspecto nodular, consistência endurecida, ausência de sintomatologia e evolução lenta, descritos no presente relato, revelaram concordância com as informações existentes na literatura. Características relatadas por outros autores (WOLDENBERG, NASH, BODNER, 2005; CARRERA *et al.*, 2009; DURÃO *et al.*, 2012), a exemplo de assimetria facial e limitações funcionais, não estiveram presentes no caso estudado.

De forma geral, os osteomas manifestam imagens

radiopacas e circunscritas, podendo ou não haver trabeculado central. Nas lesões predominantemente esponjosas, a delimitação tende a ser imprecisa (MARTORELLI *et al.*, 2007). No caso relatado, a lesão apresentou na telerradiografia em norma lateral uma imagem radiopaca e com limites precisos. Por outro lado, a análise da radiografia panorâmica revelou imagem mista (radiolúcida-radiopaca) (Fig. 2A e 2B). Tais diferenças são explicadas pela possibilidade de coexistência de áreas de osso compacto e esponjoso no interior de uma única lesão.

Conforme constatado nos exames clínico e radiográfico, a paciente não apresentava outros sinais sugestivos de Síndrome de Gardner. Pacientes com múltiplos osteomas dos ossos gnáticos (CARRERA *et al.*, 2009) ou dentes impactados (WOLDENBERG, NASH, BODNER, 2005) devem ser avaliados para esta síndrome, uma vez que o diagnóstico precoce contribui para um tratamento médico adequado e melhor prognóstico.

Através do estudo microscópico da peça cirúrgica, foram revelados achados típicos de ambos os padrões histológicos do osteoma. O padrão cortical foi predominante, havendo também pequena quantidade de elementos medulares, representados por osso trabecular e tecido conjuntivo frouxo (Fig. 4A e 4B). Dessa forma, não houve dificuldades na emissão do diagnóstico histopatológico da lesão.

Frente a uma suspeita clínica de osteoma, diversas lesões devem ser consideradas no diagnóstico diferencial, como odontoma, displasia fibrosa, fibroma ossificante, condroma, doença de Paget e osteossarcoma (GONDO *et al.*, 2008; DURÃO *et al.*, 2012). Em casos similares ao do presente relato, DURÃO *et al.*, (2008) afirmam que osteoblastomas e osteomas

osteóides são hipóteses diagnósticas menos prováveis, uma vez que estas lesões geralmente apresentam sintomatologia dolorosa e crescimento rápido, diferentemente dos osteomas.

Tendo em vista a similaridade clínica dos osteomas e exostoses, é importante ressaltar que o osteoma, por ser uma neoplasia benigna, tende a crescer continuamente (BOROS *et al.*, 2011). Dessa forma, pode-se sugerir que tal comportamento biológico difere do apresentado pela exostose, que por ser uma anomalia do desenvolvimento, cresce durante determinado período e posteriormente torna-se inativa.

Em relação ao tratamento, MARTORELLI *et al.*, (2007) e BOROS *et al.*, (2011) defendem que lesões de osteoma devem ser excisadas somente quando associadas à dor, parestesia, deformidades faciais ou danos funcionais. No caso relatado, procedeu-se a remoção cirúrgica por razões estéticas e ortodônticas. Faz-se necessário o acompanhamento clínico e radiográfico dos pacientes com osteoma, considerando que existem raros casos de lesões recidivantes.

## CONCLUSÃO

Similarmente a outras lesões benignas, os osteomas apresentam baixa agressividade e rara sintomatologia. Assim, muitos casos são diagnosticados de forma incidental, comumente a partir de exames radiográficos de rotina. Tendo em vista que outros tipos de lesões podem ser interpretados erroneamente como osteomas, ressalta-se a importância da biópsia cirúrgica associada ao estudo anatomopatológico como meio de confirmação do diagnóstico desta entidade.

## REFERÊNCIAS

1. ALVES N, OLIVEIRA RJ, DEANA NF, FREITAS NM. Peripheral osteoma in the ramus of mandible: Report of case. *Int J Odontostomat*, 5(3): 215-219, 2011.
2. BOROS LF, CARNEIRO MIS, BOROS LH, BOROS LF, BOROS PAS. Osteoma Compacto Central de Mandíbula: relato de caso clínico. *Odontologia Clín. Científ. Recife*, 10(1): 89-93, 2011.
3. CARRERA M, PEREIRA JUNIOR FB, SANTOS JN, VASCONCELOS RJH. Osteoma periférico en la mandíbula: Presentación de caso. *Acta odontol. venez*, 47(2): 376-382, 2009.
4. CARVALHO RWF, ANTUNES AA, MELO MRT, ANDRADE ESS, PEREIRA CU. Osteoma craniofacial: Estudo de 35 casos. *Rev. Bras. Cir. Cabeça Pescoço*, 37(4): 212-214, 2008.
5. DURÃOAR, CHILVARQUER I, HAYEK JE, PROVENZANO M, KENDALL MR. Osteoma of the zygomatic arch and mandible: Report of two Cases. *Rev Port Estomatol Med Dent Cir Maxilofac*, 53(2):103-107, 2012.
6. FILHO EM, SEIXAS MT, MAZZONI A, WECKX LLM. Osteomas exófticos múltiplos de ossos craniofaciais não associados à Síndrome de Gardner: relato de caso. *Rev Bras Otorrinolaringol*, 70(6): 836-9, 2004.
7. GONDO RM, COSTA MDMA, BATISTA JD, MELO PEC, SILVA CM. Osteoma periférico em corpo mandibular: relato de caso. *Rev Cir Traumatol Buco-Maxilo-fac*, 8(1): 23-28, 2008.
8. KAPLAN I, CALDERON S, BUCHNER A. Peripheral osteoma of the mandible: a study of 10 new cases and analysis of the literature. *J Oral Maxillofac Surg*, 52(5): 467-70, 1994.
9. MARTORELLI SBF, CAVALCANTI PHAH, ALBUQUERQUE RS, GUERRA EC, MARINHO EVS, MARTORELLI FO. Osteoma exóftico de ângulo mandibular: relato de caso clínico. *Odontologia Clín. Científ. Recife*, 6(2): 183-186, 2007.
10. MENDONÇA JCG, AZAMBUJA-SANTOSA, BENTO LA, PAIVA JG, LIMA CMC, BOING F. Osteoma em corpo mandibular: relato de caso. *Rev Bras Cir Craniomaxilofac*, 12(1): 34-6, 2009.
11. WOLDENBERG Y, NASH M, BODNER L. Peripheral osteoma of the maxillofacial region. Diagnosis and management: A study of 14 cases. *Med Oral Patol Oral Cir Bucal*, 10(2): 139-42, 2005.

**Correspondência**

Profa. Dra. Lélia Maria Guedes Queiroz  
 Universidade Federal do Rio Grande do Norte  
 Departamento de Odontologia – Disciplina de Patologia Oral  
 Av. Senador Salgado Filho, 1787 – Lagoa Nova  
 Natal – Rio Grande do Norte – Brasil  
 CEP 59056-000

E-mail: [Imgqueiroz@hotmail.com](mailto:Imgqueiroz@hotmail.com)