

O Método da Ultra-sonografia Tridimensional no Diagnóstico Pré-natal das Displasias Esqueléticas

The Method of the Three-dimensional Ultrasonography in the Prenatal Diagnosis of Skeletal Dysplasias

CLÁUDIO SÉRGIO MEDEIROS PAIVA¹
PRISCILA CAVALCANTI RIBEIRO²
UIARA MARIA REGO E SILVA²
HENRIQUE GIL DA SILVA NUNESMAIA³

RESUMO

O diagnóstico pré-natal de displasias esqueléticas é uma tarefa desafiadora devido às variadas manifestações das anormalidades fenotípicas e ao número grande de diagnósticos possíveis. As displasias esqueléticas constituem um grupo heterogêneo de anormalidades no desenvolvimento do esqueleto, com mais de 100 tipos sendo reconhecidos clinicamente e radiologicamente distintos. O objetivo deste artigo foi descrever as bases metodológicas da ultra-sonografia tridimensional, e suas aplicações na Obstetrícia, com ênfase no diagnóstico pré-natal das displasias esqueléticas fetais. A ultra-sonografia tridimensional (USG-3D) é um método que possibilita a obtenção de imagens tridimensionais a partir da aquisição de dados ultra-sonográficos de um volume da estrutura insonada. É importante destacar que a contribuição da USG-3D não se limita ao diagnóstico pré-natal de anomalias esqueléticas. Muitas anormalidades fenotípicas que podem ser observadas no exame clínico neonatal são potencialmente detectáveis pela USG-3D intra-útero, o que poderá trazer contribuição efetiva para a assistência pré-natal e obstétrica. A possibilidade de visualização tridimensional da face fetal permite a percepção de detalhes fenotípicos faciais importantes para a caracterização de grupos nosológicos. Portanto, o método contribui concretamente com o diagnóstico pré-natal de anomalias fetais.

DESCRIPTORIOS

Métodos Diagnósticos. Metodologia. Diagnóstico Pré-natal. Ultra-sonografia. Displasias Esqueléticas.

SUMMARY

The prenatal diagnosis of skeletal dysplasias is a challenging task due to the varied manifestations of the phenotypic abnormalities and the great number of possible diagnoses. The skeletal dysplasias constitute a heterogeneous group of abnormalities in the development of the skeleton, with more than 100 types being recognized clinically and radiologically different. The objective of this article is to describe the methodological bases of three-dimensional ultrasonography and their applications in Obstetrics, with emphasis on the pre-natal diagnosis of the fetal skeletal dysplasias. Three-dimensional ultrasonography (USG-3D) is a method that creates the possibility of obtaining three-dimensional images from the acquisition of ultrasonographic data of a volume of the insonated structure. It is important to point out that the contribution of USG-3D is not limited to the prenatal diagnosis of skeletal anomalies. A lot of phenotypic abnormalities that can be observed in neo-natal clinical exams are potentially detected by the USG-3D intra-uterus, which could provide an effective contribution to prenatal and obstetric assistance. The possibility of three-dimensional visualization of the fetal face allows the perception of important phenotypic facial details for the characterization of nosological groups. Therefore, the method contributes concretely with the pre-natal diagnosis of fetal anomalies.

DESCRIPTORS

Diagnoses Methods. Methodology. Prenatal diagnosis. Ultrasonography Skeletal Dysplasias.

¹ Professor-Adjunto do Departamento de Obstetrícia e Ginecologia do Centro de Ciências Médicas da Universidade Federal da Paraíba.

² Graduanda do Curso de Medicina do Centro de Ciências Médicas da Universidade Federal da Paraíba.

³ Professor-Associado do Departamento de Pediatria e Genética do Centro de Ciências Médicas da Universidade Federal da Paraíba.

O binômio materno-fetal foi um dos principais beneficiados da aplicação do ultra-som na Medicina. A interface entre o líquido amniótico e as estruturas fetais, além da menor impedância acústica dos tecidos fetais, fornece condições ideais para a obtenção das imagens ultra-sonográficas. O papel da ultra-sonografia bidimensional (USG-2D) já está consolidado no diagnóstico pré-natal. No entanto, ainda há necessidade de estudos científicos que forneçam as mesmas evidências para a ultra-sonografia tridimensional (USG-3D) (MERZ, BAHLMANN e WEBER, 1995; HERSH *et al.*, 1998; HULL *et al.*, 2000).

Vários estudos vêm atribuindo elevada acurácia à USG-3D em comparação com a USG-2D no diagnóstico pré-natal de malformações fetais ((HATA *et al.*, 1998; DYSON *et al.*, 2000; MEYER-WITTKOP 2001; BEGA *et al.*, 2001; XU *et al.*, 2002; BENACERRAF *et al.*, 2005).

Em uma série de anomalias congênicas estudada com USG-2D e USG-3D, MERZ, BAHLMANN e WEBER (1995) verificaram que, em 204 pacientes com anomalias a USG-3D mostrou-se vantajosa na demonstração de defeitos fetais em 127 (62%), equivalente em 73 (36%) e desvantajosa em 4 (2%). Algumas anomalias só foram identificadas na USG-3D (por exemplo, lábio leporino, fácies anormal), mas a maioria delas foi mais bem visualizada na USG-3D em comparação à USG-2D.

O diagnóstico pré-natal de displasias esqueléticas é uma tarefa desafiadora devido às variadas manifestações das anormalidades fenotípicas e ao número grande de diagnósticos possíveis. As displasias esqueléticas constituem um grupo heterogêneo de anormalidades no desenvolvimento do esqueleto, com mais de 100 tipos, sendo reconhecidos clínica e radiologicamente distintos. Esta dificuldade permanecerá provavelmente até que as mutações do DNA envolvidas estejam identificadas (SUPERTI-FURGA *et al.*, 2001).

Nesse contexto, as alterações visualizadas na USG-2D conduzem geralmente a um diagnóstico sintomático de displasia esquelética, além de que alguns achados podem se correlacionar com a letalidade do caso. A habilidade de prever este resultado no pré-natal seria importante em aconselhar pais e subsidiar a conduta obstétrica. Os achados ultra-sonográficos consistentes com uma displasia esquelética letal incluíram um comprimento do fêmur inferior ao percentil 1, combinado com um tórax no formato de sino, ecogenicidade dos ossos longos diminuída, ou ambos (HERSH *et al.*, 1998). Esses critérios forneceram um valor preditivo-positivo para morte perinatal de 92%. Novos critérios têm sido avaliados para aumentar a capacidade preditiva da USG-2D. Uma relação CF/CA menor que 0.16 estava associada

The maternal-fetal bi-nomial was one of the main beneficiaries of the application of ultrasound in Medicine. The interface between the amniotic liquid and the fetal structures, besides the smallest acoustic impedance of the fetal tissues, provides ideal conditions for the obtaining of ultrasonographic images. The role of the two-dimensional ultrasonography (USG-2D) is already consolidated in the prenatal diagnosis. However, there is still need of scientific studies that supply the same evidences for the three-dimensional ultrasonography (USG-3D) (MERZ, BAHLMANN and WEBER, 1995; HERSH *et al.*, 1998; HULL *et al.* 2000).

Several studies are attributing high accuracy to USG-3D in comparison with USG-2D in prenatal diagnosis of fetal malformations (HATA *et al.*, 1998; DYSON *et al.*, 2000; MEYER-WITTKOP 2001; BEGA *et al.*, 2001; XU *et al.*, 2002; BENACERRAF *et al.* 2005).

In a series of congenital anomalies studied with USG-2D and USG-3D, MERZ, BAHLMANN and WEBER (1995) verified that, in 204 patient with anomalies the USG-3D was shown, in the demonstration of fetal defects, advantageous in 127 (62%), equivalent in 73 (36%) and disadvantageous in 4 (2%). Some anomalies were only identified in USG-3D (for instance, cleft lip, abnormal facies), but most of them was better visualized in USG-3D in comparison with USG-2D.

The prenatal diagnosis of skeletal dysplasias is a challenging task due to the varied manifestations of the phenotypic abnormalities and the great number of possible diagnoses. The skeletal dysplasias constitute a heterogeneous group of abnormalities in the development of the skeleton, with more than 100 types, being recognized clinic and radiologically different. This difficulty shall remain probably until the DNA mutations involved are identified (SUPERTI-FURGA *et al.* 2001).

In that context, the alterations visualized in USG-2D lead usually to a syndromic diagnosis of skeletal dysplasia, in addition some discoveries can be correlated with the lethality of the case. The ability to predict this result in the pre-natal would be important in to advise parents and to subsidize the obstetric conduct. The solid ultrasonographic discoveries with a lethal skeletal dysplasia included a femur length inferior to the percentile 1, combined with a thorax in bell format, echogenicity of the long bones decreased, or both (HERSH *et al.* 1998). Those criteria supplied a positive-predictive value for perinatal death of 92%. New criteria have been assessed to increase the predictive capacity of USG-2D. ACF/CA relationship smaller than 0,16 was associated with a lethal result in 100% of the cases. In eighteen cases of suspected skeletal dysplasia, the

a um resultado letal em 100% casos. Em dezoito casos de displasia esquelética suspeitados, a relação CF/CA foi um bom preditor de letalidade independente da idade gestacional (RAHEMTULLAH *et al.*, 1997).

O desafio do processo diagnóstico pré-natal de displasias esqueléticas exige que se busquem ferramentas auxiliares disponíveis no arsenal propedêutico vigente, que possam agregar informações ao diagnóstico sintômico. Mesmo se não conduzir a um diagnóstico específico, a ultra-sonografia pode contribuir com a avaliação do prognóstico e estimar a probabilidade de uma anormalidade severa ou letal. No entanto, mesmo com o avanço tecnológico dos equipamentos de ultra-sonografia, importantes limitações no diagnóstico específico destas anomalias ainda permanecem tanto quanto as incertezas inerentes ao diagnóstico clínico. Até testes específicos do DNA estarem disponíveis para os defeitos mais comuns, erros no diagnóstico e no aconselhamento podem resultar na interrupção de gravidezes de fetos normais ou, inversamente, no prolongamento de gestações com anomalias letais ou fetos severamente afetados.

Neste contexto, GARJIAN *et al.* (2000) relataram que a USG-3D identificou anormalidades não vistas na USG-2D em fetos com displasias ósseas. Em um estudo exploratório para comparar o desempenho da USG-3D e USG-2D no diagnóstico pré-natal das displasias esqueléticas fetais e determinar se a USG-3D poderia revelar informação diagnóstica adicional, as imagens tridimensionais foram melhores do que USG-2D em descrever relacionamentos espaciais anormais, tais como costelas curtas, dígitos achatados e os ossos ausentes e permitiram a aquisição de informação adicional nos fetos estudados. As potencialidades de arquivamento da imagem volumétrica da USG-3D permitiram a revisão e a manipulação dos dados mesmo depois que as pacientes deixavam a clínica.

O objetivo deste artigo foi descrever as bases metodológicas da ultra-sonografia tridimensional, e suas aplicações na Obstetrícia, com ênfase no diagnóstico pré-natal das displasias esqueléticas fetais.

MÉTODO

A ultra-sonografia tridimensional (USG-3D) é um método que possibilita a obtenção de imagens tridimensionais a partir da aquisição de dados ultrasonográficos de um volume da estrutura insonada. Os fenômenos físicos envolvidos na aquisição das imagens apresentam as mesmas características físicas da ultra-

relationship CF/CA was a good predictor of independent lethality of the gestational age (RAHEMTULLAH *et al.* 1997).

The challenge of the skeletal dysplasias prenatal diagnosis process demands that auxiliary tools available in the effective propae-deu-tic arsenal, which can add information to the syndromic diagnosis, are searched. Even if it does not lead to a specific diagnosis, the ultrasonography can contribute to the evaluation of the prognostic and estimate the probability of a severe or lethal abnormality. However, even with the technological progress of the ultrasonography equipment, important limitations to the specific diagnosis of these anomalies still remain, as well as the uncertainties inherent to clinical diagnosis. Until specific tests of DNA are made available for the most common defects, mistakes in the diagnosis and advising could result in the interruption of pregnancies of normal fetuses, or inversely in the prolongation of gestations with mortal anomalies or severely affected fetuses.

In this context, GARJIAN *et al.* (2000) reported that USG-3D identified abnormalities not seen in USG-2D in fetuses with bone dysplasias. In an exploratory study performed to compare the action of USG-3D and USG-2D in the prenatal diagnosis of the fetal skeletal dysplasias. And to determine if USG-3D could reveal additional diagnosis information, the three-dimensional images were better than USG-2D in describing abnormal space relationships, such as: short ribs, flat digits and absent bones and it allowed the acquisition of additional information in the studied fetuses. The potentialities of filing USG-3D volumetric images allowed the revision and manipulation of the data, even after the patients left the clinic.

The objective of this article is to describe the three-dimensional ultrasonography methodological bases, and their applications in Obstetrics, with emphasis on the prenatal diagnosis of fetal skeletal dysplasias.

METHOD

The three-dimensional ultrasonography (USG-3D) is a method that makes it possible to obtain three-dimensional images taken from ultrasonographic data from a volume of the insonated structure. The physical phenomena involved in the acquisition of the images present the same physical characteristics as the two-

sonografia bidimensional no que se refere à interação do feixe ultra-sônico com os tecidos e às limitações impostas pelas mesmas interferências e artefatos observados na USG-2D.

A obtenção dos dados de volume ocorre a partir da junção de sucessivos cortes tomográficos bidimensionais gerados por transdutores semelhantes aos da USG convencional. A localização espacial de cada corte é então determinada por algum tipo de sensor de posição eletromagnético, acústico ou ótico fixado a um transdutor convencional. As imagens e os dados de posição são processadas por um software numa estação de trabalho, e subsequentemente armazenadas sob a forma de uma matriz tridimensional de pixels, constituindo um bloco volumétrico único de informações da estrutura analisada. Os conjuntos de dados de volume são geralmente reconstituídos a partir de 50 a 500 planos bidimensionais de imagem.

O uso desses arranjos multidimensionais com finalidades diagnósticas depende do objetivo do examinador. A forma de apresentação das imagens pode ser realizada de dois modos: o modo multiplanar e o modo de superfície ou de renderização, conforme ilustra a Figura 1.

dimensional ultrasonography in that it refers to the interaction with the tissues by the ultrasonic shaft and the limitations imposed by the same interferences and artifacts observed in USG-2D.

Volume data is obtained by the junction of successive two-dimensional tomographic cuts, generated by transducers similar to the conventional USG. The location of each cut is then determined by some type of electromagnetic position sensor, acoustic or optic, fastened to a conventional transducer. The images and position data are processed by software in a work station, and subsequently stored in the form of a three-dimensional matrix of pixels, constituting of a single, volumetric block of information of the analyzed structure. The sets of volume data are usually reconstituted from 50 to 500, two-dimensional plans of the image.

The use of those multi-dimensional arrangements, with diagnoses purposes depend on the examiner's objective. The form of presentation of the images can be carried out in two modes: the multiplanar mode and the surface or renderization mode, as Figure 1 illustrates.

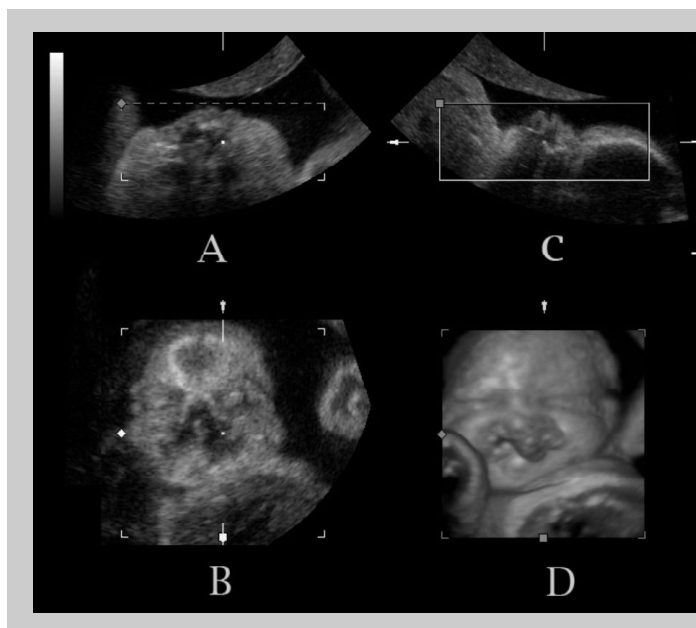


Figura 1 - Formas de apresentação das imagens tridimensionais: o modo multiplanar e o modo de superfície ou de renderização. 1A. Plano transversal. 1B. Plano sagital. 1C. Plano coronal. 1D. Face fetal apresentada no modo de superfície.
Figure 1 - Forms of presentation of the three-dimensional images: the multiplanar mode and the surface or renderization mode. 1A. Transversal plan. 1B. Sagittal plan. 1C. Coronal plan. 1D. Fetal face presented in the surface mode.

O modo de apresentação multiplanar utiliza cortes ortogonais através do volume, reconstituindo os planos transversal, sagital e coronal. Estes planos podem ser girados no espaço, possibilitando a análise virtual no bloco digital em planos impossíveis de serem obtidos

Multiplanar presentation mode uses orthogonal cuts through the volume, reconstituting the traverse, sagittal and coronal plans. These plans can be rotated, making virtual analysis possible in the digital block, information which is impossible to be obtained from the

no próprio paciente durante o exame. Áreas de interesse específico podem ser inclinadas ou rodadas para uma melhor avaliação de suas características ultra-sonográficas, inclusive minimizando as interferências de estruturas adjacentes. É possível também, através de recursos de pós-processamento, aplicar filtros digitais de modo a realçar os tecidos moles, ossos ou vasos, apagar superposições indesejáveis, eliminar artefatos.

No modo de superfície, uma área de interesse é delimitada e o software através de um processo de renderização exibe tridimensionalmente a superfície reconstituída. Este modo é o mais utilizado na avaliação fetal já que o contraste entre a impedância acústica do líquido amniótico e da pele fetal fornece condições ideais para a renderização.

A técnica denominada ultra-sonografia 4D é uma evolução da USG-3D que consiste na exibição de imagens tridimensionais volumétricas da USG-3D numa frequência de vários quadros por segundo simulando uma exibição da estrutura em movimento quase em tempo real. Assim, a sugestão da quarta dimensão seria o tempo e não uma quarta dimensão no espaço.

O bloco volumétrico obtido é um arquivo digital que pode ser arquivado em diversos meios de armazenamento de dados digitais, tais como discos rígidos, memórias "flash", discos ópticos magnéticos, *CD-DVD*, *pen-drive*, possibilitando liberar o paciente após a aquisição das imagens e em um momento posterior realizar a análise virtual detalhada do bloco adquirido. Este recurso proporciona ao médico a possibilidade de uma análise mais detalhada das estruturas examinadas e potencializa a acurácia diagnóstica do método. Outra aplicação importante do bloco volumétrico armazenado é a possibilidade de ser analisado localmente ou transmitido via internet para ser analisado por um médico revisor, ou utilizado por médicos e estudantes em treinamento no método.

APLICAÇÃO

APLICAÇÕES EM OBSTETRÍCIA

A USG-3D tem um vasto campo de aplicações em Obstetrícia. Sem dúvida, sua aplicação mais freqüente é no estudo complementar das malformações fetais. Deve-se destacar que a ultra-sonografia morfológica tridimensional não substitui a ultra-sonografia morfológica fetal convencional (bidimensional). Ao contrário, deve ser encarada como método de complementação diagnóstica das anomalias visualizadas ou suspeitadas na USG-2D. A USG-3D é útil não apenas para a identificação das anomalias fetais, mas também na tranquilização de pacientes de alto risco pela exclusão de anomalias (RUANO, 2007).

patient during the exam. Areas of specific interest can be inclined or rounded for a better evaluation of their ultrasonographic characteristics. It is even possible to minimize the interference of adjacent structures. It is also possible, through post-processing resources to apply digital filters so as to highlight the soft tissues, bones or vases. This erases undesirable superposition and eliminates artifacts.

In the surface mode, an area of interest is delimited and the software, through a renderization process, exhibits the reconstituted surface tri-dimensionally. This mode is used more in the fetal evaluation, since the contrast among the acoustic impedance of the amniotic liquid and fetal skin provides ideal conditions for the renderization.

The technique denominated; 4D ultrasonography, is an evolution of USG-3D that consists of an exhibition of volumetric three-dimensional images of USG-3D in a frequency of several pictures a second. This almost simulates an exhibition of the structure in movement, in real time. Thus, the suggestion of fourth dimension would be of time and not a fourth dimension in space.

The volumetric block obtained is a digital file that can be filed in several means of storage of digital data, such as: hard disks, flash drive, magnetic optical disks, *CD-DVD* and pen drives, making it possible to liberate the patient after the acquisition of the images and subsequently carrying out a detailed virtual analysis of the acquired block. This resource provides the doctor with the possibility of a more detailed analysis of the examined structures and potentiates the diagnosis accuracy within the method. Another important application of the volumetric block stored, is the possibility of it being analyzed locally or transmitted through the internet to be analyzed by a reviewer doctor. Additionally it could be used by doctors and students for training.

APPLICATION

APPLICATIONS IN OBSTETRICS

USG-3D has a vast field of applications in Obstetrics. Indubitably, its more frequent application is in the complementing study of fetal malformations. It should be pointed out that the three-dimensional morphologic ultrasonography does not substitute the conventional fetal morphologic ultrasonography (two-dimensional). On the contrary, it should be faced as a method of diagnosis complementation of the visualized or suspected anomalies in USG-2D. USG-3D is useful, not just for the identification of the fetal anomalies, but also to calm down high-risk patients for the exclusion of anomalies (RUANO 2007).

Dentre as contribuições da USG-3D para o diagnóstico de anomalias nos diversos segmentos e sistemas fetais, o grupo nosológico das displasias esqueléticas se beneficiou de maneira notável (PARILLA *et al.*, 2003). O estudo das extremidades fetais tem sido em muitos casos um desafio à avaliação pela USG-2D. A USG-3D possibilita ângulos inéditos de visualização dos membros fetais, fornecendo uma melhor compreensão da desproporção entre os membros e o tronco e a cabeça. Além disso, o bloco de imagem adquirido elimina a dificuldade causada pela movimentação dos membros, como também pode ser submetido a rotações para avaliar as relações entre os segmentos proximal, médio e distal de cada membro.

APLICAÇÃO NO DIAGNÓSTICO DAS DISPLASIAS ESQUELÉTICAS

Para ilustrar a aplicação da USG-3D no diagnóstico pré-natal das displasias esqueléticas, apresenta-se um caso de Displasia Condroadérmica ou Síndrome de Ellis van Creveld (SEVC) diagnosticado com o método. A gestante do propósito foi admitida no Hospital Universitário Lauro Wanderley, da Universidade Federal da Paraíba, em março de 2005, com exame ultrasonográfico realizado no mês anterior, onde foi constatado feto de 35 semanas com polidramnio e hipótese diagnóstica de osteogênese imperfeita. Após internação, foi realizada nova ultra-sonografia, desta vez pela técnica USG-3D, que revelou encurtamento simétrico de membros superiores e inferiores (Figura 2), ossos longos com hiperecogenicidade habitual e com comprimento mais de 2 desvios-padrões abaixo da média, macrocefalia, nariz largo e em sela, edema subcutâneo, edema palpebral

Among the contributions of USG-3D for the diagnosis of anomalies in the several segments and fetal systems, the nosological group of the skeletal dysplasias was benefited for in a notable way (PARILLA *et al.* 2003). The study of the fetal extremities has been, in many cases, a challenge to the evaluation through USG-2D. USG-3D makes unique angles of visualization of the fetal limbs possible, providing a better understanding of the disproportion between the limbs, body and head. Besides, the acquired image block eliminates the difficulty caused by the movement of the limbs, as well as it having the ability to be applied to rotations to evaluate the relationships among the proximal, medium and distal segments of each limb.

APPLICATION IN THE DIAGNOSIS OF SKELETAL DYSPLASIAS

To illustrate the application of USG-3D in prenatal diagnosis of the skeletal dysplasias, a case of chondroectodermal dysplasia or Ellis-van Creveld Syndrome (SEVC), diagnosed with the method, is presented. The subject's mother was admitted into the Academical Hospital Lauro Wanderley, of the Federal University of Paraíba, in March, 2005. An ultrasonographic exam was carried out in the previous month, where a fetus of 35 weeks with polyhydramnios and diagnosis hypothesis of osteogenesis imperfecta was verified. After hospitalization, a new ultrasonography was carried out, this time through the USG-3D technique, which revealed symmetrical shortening of superior and inferior limbs (Figure 2), long bones with habitual hyperechogenicity and with a length more than 2 patterns - deviation below the average, macroencephaly, saddle-shaped wide nose, edema palpebral

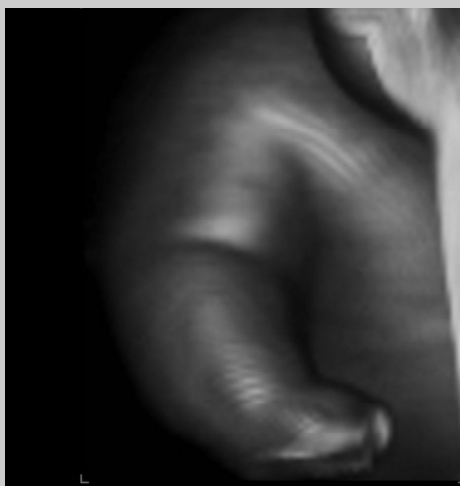

Figura 2 - Ultra-sonografia tridimensional do membro superior fetal mostrando encurtamento mesomelic do caso citado.

Figure 2 - Three-dimensional ultrasonography of the fetal superior limb showing mesomelic shortening of the aforementioned case.

(Figura 3), tórax estreito, polidactilia pós-axial em mãos e pés (Figuras 4a e 4b), e polidrâmnio. Na semana seguinte, foi realizada cesariana devido à intercorrência clínica materna. O exame do recém-nascido constatou criança do sexo masculino, caucasóide, Capurro de 36 semanas e quatro dias, Apgar 03/06, peso de 4.040g e estatura de 48 cm. Apresentava macrocefalia, pescoço “em touro”, implantação baixa do pavilhão auricular, nariz em sela, epicanto e edema palpebral, palato alto, hipoplasia do lábio superior com deformidade frenular. Tórax alongado e estreito, com hipertelorismo mamilar. Nanismo com

subcutaneous edema, palpebral edema (Figure 3), narrow thorax, postaxial polydactyly in hands and feet (Figure 4a and 4b), and polyhydramnios. The following week, cesarean section was carried out due to maternal clinical intercurrent. The exam of the newly born verified male child, caucasian, Capurro of 36 weeks and four days, Apgar 03/06, 4,040g of weight and 48 cm of stature. He presented macrocephaly, “in bull” neck, low implantation of the auricular pavilion, saddle-shaped nose, epicanthus and palpebral edema, high palate, hypoplasia of the upper lip with frenulum

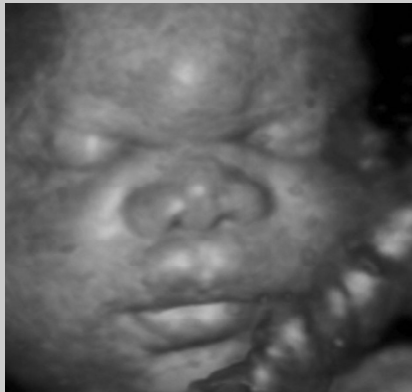

Figura 3 - Ultra-sonografia tridimensional da face fetal mostrando hipertelorismo, nariz largo, ponte nasal deprimida e edema tegumentar do caso citado.

Figure 3 - Three-dimensional ultrasonography of the fetal face showing hypertelorism, wide nose, depressed nasal bridge and tegumentary edema of the aforementioned case.

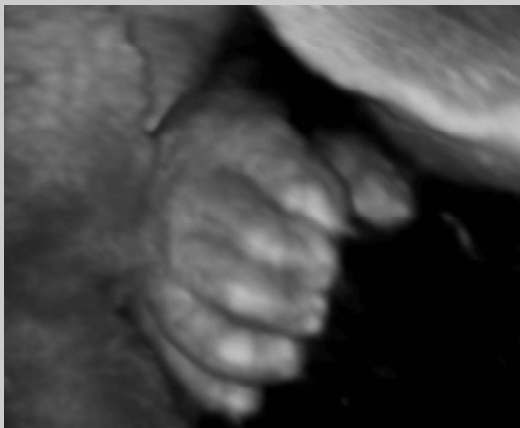

Figura 4A - Ultra-sonografia tridimensional da mão fetal mostrando polidactilia pós-axial e sindactilia dos 3º e 4º dedos.

Figure 4A - Three-dimensional ultrasonography of the fetal hand showing postaxial polydactyly and syndactyly of the 3rd and 4th fingers.

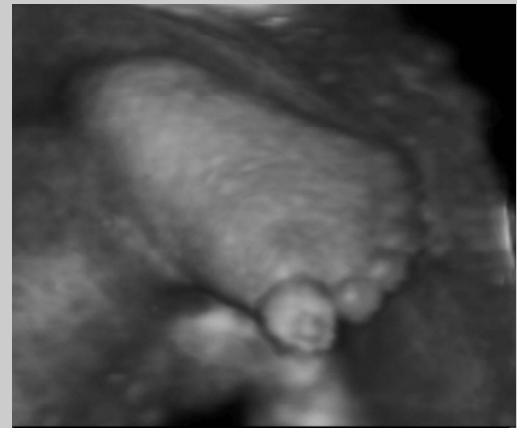


Figura 4B - Ultra-sonografia tridimensional do pé fetal mostrando polidactilia pós-axial.

Figure 4B - Three-dimensional ultrasonography of the fetal foot showing postaxial polydactyly.

membros distais encurtados, polidactilia pós-axial em mãos e pés, genu valgo, sindactilia dos 3º e 4º quirodáticos direitos, displasia ungueal em mãos e pés. Apresentava ainda cianose, taquipnéia, dispnéia, murmúrio vesicular rude, sibilos inspiratórios e estertores

deformity. Prolonged and narrow thorax, with mammary hypertelorism. Dwarfism with shortened distal limbs, postaxial polydactyly in hands and feet, genu valgo, syndactyly of the 3rd and 4th right digits, osteo-ungueal dysplasia in hands and feet. He also presented

crepitanças bilaterais, sopro cardíaco sistólico em foco aórtico, criptorquidia bilateral e hidrocele direita. Radiografia evidenciando hipoplasia e displasia pélvica, encurtamento mesomélico com alargamento e arredondamento das extremidades dos ossos longos dos membros inferiores (Figura 5).

cyanosis, tachypnea, dyspnea, rude vesicular murmur, inspiratory sibilant and bilateral crepitant stertorous breathing, systolic heart murmur in aortic focus, bilateral cryptorchidism and right hydrocele. X-ray evidencing hypoplasia and pelvic dysplasia, mesomelic shortening with enlargement and rounding of the inferior limbs long bones extremities (Figure 5).

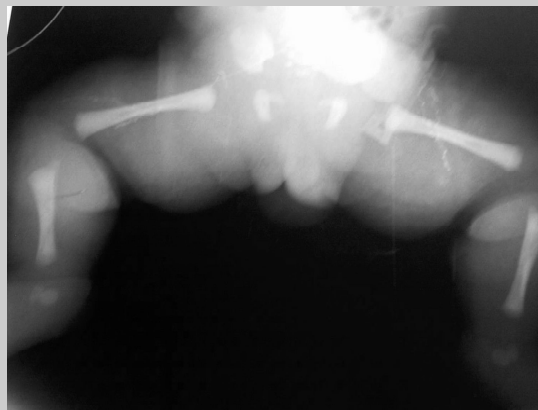

Figura 5 - Radiografia pós-natal do paciente em estudo evidenciando hipoplasia e displasia pélvica, encurtamento mesomélico com alargamento e arredondamento das extremidades dos ossos longos dos membros inferiores, principalmente da perna.

Figure 5 - the studied patient's postnatal X-ray evidencing hypoplasia and pelvic dysplasia, mesomelic shortening with enlargement and rounding of the extremities of the long bones of the inferior limbs, mainly of the leg.

A genitora do propósito relatou uso de chá de “cabacinha” e “romã” no 3º mês de gestação. Informou também não haver relação de parentesco com o genitor. Não foi relatado anormalidades nos outros três irmãos do recém-nascido ou em qualquer outro parente da família.

Até a última avaliação pediátrica de controle, com 1 ano e 2 meses de idade, o propósito apresentava infecções respiratórias recorrentes, pesava seis quilos e tinha seis dentes. Esta evolução não letal foi concordante com o critério preditivo pré-natal apontado pela relação CF/CA maior que 0,16 obtida na USG-2D (HERSH *et al.*, 1998).

Nos últimos 10 anos, diversos autores (DYSON *et al.*, 2000; BEGA *et al.*, 2001; RUANO *et al.*, 2004; KRAKOW *et al.*, 2003) têm comunicado os benefícios de adicionar a aquisição tridimensional às técnicas bidimensionais para melhorar a exatidão do diagnóstico pré-natal. As informações obtidas na USG-3D, especialmente na face e membros do feto no caso aqui relatado, foram confirmadas pelo exame clínico-genético e radiológico do RN e fundamentaram a hipótese diagnóstica de SEVC.

É importante destacar que a contribuição da USG-3D não se limita ao diagnóstico pré-natal de anomalias esqueléticas. Muitas anormalidades fenotípicas que podem ser observadas no exame clínico neonatal são potencialmente detectáveis pela USG-3D intra-útero, o que poderá trazer contribuição efetiva para a assistência pré-natal e obstétrica. Neste sentido, Dyson *et al.* (2000) realizaram uma investigação para determinar a informação adicional e o impacto clínico fornecido pela imagem tridimensional das anomalias fetais comparadas às ima-

The subject's mother reported use of “cabacinha” and “pomegranate” tea in the 3rd month of gestation. She also informed there is no blood relationship with the father. There were no reported abnormalities in the other three brothers of the newly born, or in any other relatives of the family.

Until the last pediatric control evaluation, with 1 year and 2 months of age, the subject presented recurring breathing infections, weighed six kilos and had six teeth. This non-lethal evolution agreed with the prenatal predictive criteria pointed out by the relationship CF/CA larger than 0.16 obtained in USG-2D (HERSH *et al.* 1998).

In the last 10 years, several authors (DYSON *et al.*, 2000; BEGA *et al.*, 2001; RUANO *et al.*, 2004; KRAKOW *et al.* 2003) have reported the benefits of adding the three-dimensional acquisition to the two-dimensional techniques to improve the accuracy of the pre-natal diagnosis. The information obtained in USG-3D, especially in face and limbs of the fetus of the case reported here, were confirmed by the genetic-clinical and radiological exam of the newly born and based the diagnosis hypothesis of SEVC.

It is important to point out that the contribution of USG-3D is not limited to the pre-natal diagnosis of skeletal anomalies. A lot of phenotypic abnormalities that can be observed in neo-natal clinical exams are potentially detected for the USG-3D intra-uterus, which could bring an effective contribution to prenatal and obstetric assistance. In this sense, Dyson *et al.* (2000) carried out an investigation to determine the additional

gens convencionais da ultra-sonografia bidimensional. Sessenta e três pacientes com 103 anomalias foram avaliadas com ambos os métodos (USG-2D e USG-3D). Cada anomalia foi revista por um ou mais especialista para determinar se os dados de USG-3D eram vantajosos, equivalentes, ou desvantajosos quando comparados com as imagens da USG-2D. O impacto clínico e o resultado patológico ou clínico foram determinados em todos os casos. A USG-3D foi mais útil na avaliação de fetos com anomalias faciais, anormalidades da mão e do pé e defeitos axiais da coluna e os defeitos neural do tubo. As imagens multiplanares derivadas das séries de dados do volume de USG-3D eram geralmente mais apropriadas para finalidades diagnósticas, visto que as imagens renderizadas da USG-3D eram mais úteis como um ponto de referência e foram mais bem avaliadas pelas pacientes e contribuía mais para compreender as anormalidades fetais. A informação adicional fornecida por imagens de USG-3D modificou a conduta clínica em 5% dos pacientes.

Em outro estudo, a USG-3D e a tomografia helicoidal tridimensional computadorizada (THC-3D) foram executadas após o a USG-2D em seis casos de displasia esquelética. A USG-2D fez o diagnóstico correto em quatro casos, enquanto a USG-3D e a THC-3D conseguiram um diagnóstico exato em todos os seis casos, como também identificaram significativamente mais anormalidades do que a USG-2D. Os autores concluíram que estas novas tecnologias de diagnóstico por imagem parecem ser métodos complementares úteis a USG-2D e podem melhorar a exatidão do diagnóstico pré-natal de anomalias esqueléticas e podem ter um importante papel na abordagem multidisciplinar pré-natal nas displasias esqueléticas (RUANO *et al.*, 2004).

Esta nova modalidade de diagnóstico por imagem pode ser uma poderosa ferramenta coadjuvante à USG-2D por ser capaz de fornecer uma visualização fetal mais compreensível para o médico examinador e também para a mãe portadora de feto com anomalia congênita.

No exemplo citado, a USG-3D contribuiu de maneira significativa para o diagnóstico e a conduta obstétrica. A polidactilia pós-axial bilateral de mãos e pés foi mais bem caracterizada (Figuras 4 e 5). Polidactilia é um achado constante na SEVC, sendo mais freqüente a polidactilia pós-axial bilateral das mãos. Polidactilia dos pés está presente em apenas 10% dos pacientes. A visualização dos membros fetais pela imagem tridimensional obtida com o modo de superfície da USG-3D permitiu uma caracterização mais precisa do encurtamento dos antebraços (Figura 2) e pernas (encurtamento mesomélico). A informação obtida apenas com as medidas dos ossos longos dos membros pela USG-2D pode não ser suficiente para uma caracterização segura do tipo de encurtamento do membro (rizomelia, mesomelia, acromelia) em alguns casos.

information and the clinical impact provided by the three-dimensional imaging of the fetal anomalies, compared to the conventional images of the two-dimensional ultrasonography. Sixty three patients with 103 anomalies were evaluated with both methods (USG-2D and USG-3D). Each anomaly was reviewed by one or more specialists to determine if the USG-3D data was advantageous, equivalent, or disadvantageous when compared with the images of USG-2D. The clinical impact and the pathological or clinical results were determined in all the cases. USG-3D was more useful in the evaluation of fetuses with facial anomalies, hand and foot abnormalities and axial defects of the column and neural defects of the tube. The multiplan images derived from the series of USG-3D volume data were usually more appropriate for diagnosis purposes, since the USG-3D rendered images were more useful as a point of reference and were better at evaluating the patients and contributing to a greater understanding of the fetal abnormalities. The additional information supplied by USG-3D images modified the clinical conduct in 5% of the patients.

In other study, USG-3D and the three-dimensional helical computed tomography (THC-3D) were executed after USG-2D in six cases of skeletal dysplasia. USG-2D made the correct diagnosis in four cases, while USG-3D and THC-3D achieved an exact diagnosis in all the six cases, as well as identifying significantly more abnormalities than USG-2D. The authors concluded that these new technologies of diagnosis through images, seem to be complementary methods useful to USG-2D and can improve the accuracy of the prenatal diagnosis of skeletal anomalies and have an important role in the multidisciplinary pre-natal approach in the skeletal dysplasias (RUANO *et al.* 2004).

This new diagnosis modality through images, can be a powerful supporting tool to USG-2D. It is capable of providing a more comprehensible fetal visualization for the examining doctor and also for the mother who carries a fetus with congenital anomaly.

In the mentioned example, USG-3D contributed significantly to the diagnosis and the obstetric conduct. The hands and feet polydactyly were better characterized (Figures 4 and 5). Polydactyly is a constant discovery in SEVC, being more frequent in the bilateral postaxial polydactyly of the hands. Polydactyly of the feet is present in only 10% of the patients. The visualization of the fetal limbs through three-dimensional images obtained with USG-3D surface mode allowed a more precise characterization of shortening in the forearms (Figure 2) and legs (mesomelic shortening). The information obtained only from the measures of the long bones of the limbs by USG-2D may not be enough for a safe characterization of the type of the limb shortening (rizomelic, mesomelic, acromelic) in some cases.

Como a SEVC é caracterizada pela tríade condrodistrofia, polidactilia pós-axial e displasia ectodérmica e a condrodistrofia consiste exclusivamente de encurtamento dos membros, o qual é simétrico e afeta antebraços e pernas (ao contrário da acondroplasia clássica que afeta braços e coxas), a visualização das relações espaciais dos três segmentos do membro pela USG-3D contribuiu para o diagnóstico específico. No entanto, foi na avaliação da face fetal que a USG-3D forneceu informações inéditas em comparação com a USG-2D nesse caso. Detalhes como o nariz largo e em sela, edema palpebral, hipoplasia do lábio superior só foram demonstrados na USG-3D (Figura 3). A possibilidade de visualização tridimensional da face fetal permite a percepção de detalhes fenotípicos faciais importantes para a caracterização de grupos nosológicos. Portanto, o método contribui concretamente com o diagnóstico pré-natal de anomalias fetais (HULL *et al.*, 2000).

O exemplo apresentado reforça a contribuição da USG-3D para o diagnóstico pré-natal da SEVC, devendo o seu uso ser incentivado como método complementar à USG-2D para melhorar a exatidão do diagnóstico pré-natal de anomalias esqueléticas.

As SEVC is characterized by the triad chondrodystrophy, postaxial polydactyly and ectodermic dysplasia and the chondrodystrophy consists exclusively of limbs shortening, which is symmetrical and affects forearms and legs (differently from classic achondroplasia that affects arms and thighs). The visualization of the space relationships of the three segments of the limb through USG-3D contributed to specific diagnosis. However, it was in the evaluation of the fetal face that USG-3D provided unique information in comparison to USG-2D. Details, such as the saddle-shaped wide nose, palpebral edema and hypoplasia of the upper lip were only demonstrated in USG-3D (Figure 3). The possibility of three-dimensional visualization of the fetal face allows the perception of important facial phenotypic details for the characterization of nosological group. Therefore, the method contributes concretely to the prenatal diagnosis of fetal anomalies (HULL *et al.* 2000).

The presented example reinforces the contribution of USG-3D for the pre-natal diagnosis of SEVC, and for its use to be encouraged as a complementary method to USG-2D to improve the accuracy of the pre-natal diagnosis of skeletal anomalies.

REFERÊNCIAS

References

- BEGA G, LEV-TOAFF A, KUHLMAN K, KURTZA, GOLDBERG B, WAPNER R. Three dimensional ultrasonographic imaging in obstetrics: present and future. *J Ultrasound Med* 20(s.n):391-408, 2001.
- BENACERRAF BR, SHIPP TD, BROMLEY B. How sonographic tomography will change the face of obstetric sonography: a pilot study. *J Ultrasound Med.* 24(3):371-373, 2005.
- DYSON RL, PRETORIUS DH, BUDORICK NE, JOHNSON DD, SKLANSKY MS, CANTRELL CJ, LAI S, NELSON TR. Three-dimensional ultrasound in the evaluation of fetal anomalies. *Ultrasound Obstet Gynecol.* 16(4):321-328, 2000.
- GARJIAN KV, PRETORIUS DH, BUDORICK NE, CANTRELL CJ, JOHNSON DD, NELSON TR. Fetal skeletal dysplasia: three-dimensional US - initial experience. *Radiology.* 214(3):717-721, 2000.
- HATA, T, YONEHARA, T, AOKI, S, MANABE, A, HATA, K, MIYAZAKI, K. Three-dimensional sonographic visualization of the fetal face. *Am. J. Roentgenol* 170(8): 481-483, 1998.
- HERSH JH, ANGLE B, PIETRANTONI M, COOK VD, SPINNATO JA, CLARK AL, KURTZMAN JT, BENDON RW, GERASSIMIDES A. Predictive value of fetal ultrasonography in the diagnosis of a lethal skeletal dysplasia. *South Med J.* 91(12):1137-1142, 1998.
- HULL AD, PRETORIUS DH, LEV-TOAFF A, BUDORICK NE, SALERNO CC, JOHNSON MM, JAMES G, NELSON TR. Artifacts and the visualization of fetal distal extremities using three-dimensional ultrasound. *Ultrasound Obstet Gynecol.* 16(4):341-344, 2000.
- MERZ E, BAHLMANN F, WEBER G. Volume scanning in the evaluation of fetal malformations: a new dimension in prenatal diagnosis. *Ultrasound Obstet Gynecol.* 5(4):222-227, 1995.
- MEYER-WITTKOPF M, COOPER S, VAUGHAN J, SHOLLER G. Three-dimensional (3D) echocardiographic analysis of congenital heart disease in the fetus: comparison with cross-sectional (2D) fetal echocardiography. *Ultrasound Obstet Gynecol.* 17(6):485-492, 2001.
- PARILLA BV, LEETH EA, KAMBICH MP, CHILIS P, MACGREGOR SN. Antenatal detection of skeletal dysplasias. *J Ultrasound Med.* 22(3):255-8; quiz 259-261, 2003.
- RAHEMTULLAH A, MCGILLIVRAY B, WILSON RD. Suspected skeletal dysplasias: femur length to abdominal circumference ratio can be used in ultrasonographic prediction of fetal outcome. *Am J Obstet Gynecol.* 177(4):864-869, 1997.
- RUANO R, MOLHO M, ROUME J, VILLE Y. Prenatal diagnosis of fetal skeletal dysplasias by combining two-dimensional and three-dimensional ultrasound and intrauterine three-dimensional helical computer tomography. *Ultrasound Obstet Gynecol.* 24(2):134-140, 2004.
- RUANO R. Ultra-sonografia fetal tridimensional: indicações médicas atuais. *Medicina fetal atual.* 3(1):2-4, 2007.
- SUPERTI-FURGA A, BONAFE L, RIMOIN DL. Molecular-pathogenetic classification of genetic disorders of the skeleton. *Am J Med Genet* 106(4):282-293, 2001.
- XU HX, ZHANG QP, LU MD, XIAO XT. Comparison of two-dimensional and three-dimensional sonography in evaluating fetal malformations. *J Clin Ultrasound.* 30(9):515-525, 2002.

CORRESPONDÊNCIA

Correspondence

Claudio Sérgio Medeiros Paiva
Departamento de Obstetrícia e Ginecologia
2o. Andar do Hospital Universitário Lauro Wanderley
Universidade Federal da Paraíba
58.000-000 Cidade Universitária - João Pessoa - Paraíba - Brasil

E-mail
claudiosmp@terra.com.br
rebrasa@ccs.ufpb.br