

Problema de Pele em Paciente Estomizada: Relato de Caso

Skin Problems in a Stomized Patient: A Case Report

¹IRAKTANIA VITORINO DINIZ

²MARIA DAS NEVES ANCELMO

³RACKYNELLY ALVES SARMENTO SOARES

⁴IOLANDA BESERRA DA COSTA SANTOS

⁵MARIA JULIA GUIMARÃES SOARES DE OLIVEIRA

RESUMO

Objetivo: Relatar o caso vivenciado na prática de enfermagem, no manejo de complicações de pele periestoma, e avaliar as mudanças clínicas obtidas após a utilização de protetores cutâneos. *Relato de caso:* O estudo foi desenvolvido em uma paciente estomizada de 57 anos, cuja pele periestoma apresentava extensa dermatite periestomal com aspecto brilhante, altamente exsudativa, irritativa e dolorosa, em que o dispositivo para estomia mantinha-se adaptado por menos de 24 horas. *Conclusão:* Após o manejo dos protetores cutâneos, houve evolução satisfatória em relação à lesão periestomal e no emocional, o que resultou no fechamento da ileostomia.

DESCRIPTORIOS

Estomas. Enfermagem. Ferimentos e Lesões.

ABSTRACT

Objective: To report a case experienced in nursing practice regarding the management of peristomal skin complications, as well as to evaluate the clinical changes obtained after the use of skin protectors. *Case report:* this study was developed in a patient with stoma 57, whose skin had extensive peristomal dermatitis, glossy, highly exudative, irritating and painful, who had a device installed for ostomy adapted for less than 24 hours. *Conclusion:* After the management of skin protectors, there was satisfactory progress in relation to peristomal and emotional injury, which resulted in the closure of the ileostomy.

DESCRIPTORS

Stomas. Nursing. Wounds and Injuries.

- 1 Pesquisadora do Grupo de Pesquisa em Tratamento de Feridas (GEPEFE) da Universidade Federal da Paraíba (UFPB), João Pessoa/PB, Brasil.
- 2 Enfermeira do Programa de Estomizado da Universidade Federal da Paraíba (UFPB), João Pessoa/PB, Brasil.
- 3 Pesquisadora do Núcleo de Estudos em Saúde Pública da Universidade de Brasília (UNB), Brasília/DF, Brasil.
- 4 Docente Doutora do Departamento de Enfermagem Clínica (DENC) do Centro de Ciências da Saúde (CCS) da Universidade Federal da Paraíba (UFPB), João Pessoa/PB, Brasil.
- 5 Professora Associada Doutora do Departamento de Enfermagem Clínica e da Pós-Graduação em Enfermagem pela Universidade Federal da Paraíba (UFPB), João Pessoa/PB, Brasil.

A assistência prestada pela equipe interdisciplinar de saúde, em especial, pelo (a) enfermeiro (a) estomaterapeuta às pessoas estomizadas fundamenta-se no objetivo de alcançar sua reabilitação o mais precocemente possível. Essa reabilitação envolve uma série de mudanças e medidas de adaptação das pessoas acometidas pelo problema para que enfrentem o novo estilo de vida e que estão relacionadas ao aspecto físico, social e psicoemocional. Quanto ao aspecto físico, pode-se afirmar que a reabilitação tem íntima relação com a manutenção da integridade da pele periestoma. Nesse local, a dermatite é considerada a perda da integridade da pele e é comumente encontrada em pessoas estomizadas. Sua presença é desastrosa para o bem-estar e, conseqüentemente, para a sua recuperação, porquanto promove um impacto negativo na qualidade de vida¹.

Entre as medidas preventivas e de tratamento, estão o diagnóstico e o afastamento do fator causal, a revisão das ações de autocuidado com a estomia e da pele periestoma e o tratamento diário da pele¹. A pele periestoma deve se apresentar tão normal quanto qualquer outra parte da superfície abdominal, portanto, qualquer anormalidade nessa área deve ser considerada como um problema e, como tal, exige diagnóstico precoce e tratamento imediato². A dermatite irritativa é a mais comum das complicações periestoma³. Essas áreas, geralmente, são eritematosas, úmidas e extremamente dolorosas^{1,4,5}. Assim, considerando esses aspectos, o objetivo deste trabalho é de relatar um caso vivenciado na prática hospitalar, em relação ao manejo de complicações de pele periestoma, e avaliar as mudanças clínicas obtidas após a utilização de protetores cutâneos em uma paciente estomizada.

MATERIAL E MÉTODOS

Trata-se de um estudo descritivo, do tipo relato de caso de uma paciente, realizado na clínica cirúrgica de um Hospital Público, na cidade de João Pessoa-PB, no período de 17/07/10 a 20/08/2010. Para a coleta dos dados, utilizaram-se os registros de anotações - o da

equipe do cuidado e o prontuário da doente - além dos critérios de avaliação diária da pele periestoma e do seu acompanhamento fotográfico.

A amostra foi composta por uma paciente internada no serviço de cirurgia, que se inseriu nos critérios de elegibilidade da pesquisa, a saber: ter 18 anos de idade ou mais; ter um estoma intestinal, em qualquer seguimento do corpo, e dermatite periestoma causada por um ou mais dos seguintes fatores: contato da pele periestoma com substâncias irritantes do efluente ou produtos utilizados no decorrer do cuidado; ter resposta alérgica aos componentes dos dispositivos; alegar efeito do trauma mecânico no momento da realização do autocuidado; relatar ausência de orientação para o autocuidado e aceitar participar do estudo assinando o Termo de Consentimento Livre e Esclarecido - TCLE.

A coleta de dados foi iniciada a partir da aprovação do projeto no Comitê de Ética em Pesquisa do Hospital Universitário, sob o nº 269/10. O estudo foi realizado de acordo com as normas da Comissão Nacional de Ética em Pesquisa (CONEP), descritos na Resolução 196/96, e teve como pressuposto o termo de consentimento livre e esclarecido para o registro das informações e a permissão das imagens.

RELATO DO CASO

Paciente com 57 anos, sexo feminino, doméstica, foi admitida na Clínica Cirúrgica com diagnóstico médico de abdome agudo obstrutivo/inflamatório e neoplasia de colo de útero. Foi submetida a uma laparotomia exploradora, enterectomia, colectomia direita e ileostomia. Ao exame físico, o estado geral comprometido, consciente, orientada, hipoativa, desnutrida e acamada. Foi identificada uma fístula mucosa próxima à incisão cirúrgica.

Nesse processo, foi identificada a problemática relacionada às seguintes complicações periestomas: retração e descolamento muco-cutâneo, o que contribuiu para o desenvolvimento de uma dermatite periestomal

irritativa, agravada pela dificuldade de adaptação ao sistema coletor. A área da dermatite estendia-se em um raio de 16 cm, à esquerda do estoma, com comprometimento da epiderme e algumas áreas da derme, com aspecto brilhante e quantidade moderada de exsudato seroso (Figura 1); dor contínua intensa, caracterizada pela paciente como ardência e queimor.

A conduta procedida foi a limpeza da área lesionada com jato de água e chumaços de algodão, levemente, com o objetivo de remover o efluente, a seguir realizou-se colocação de grânulos em pó, para diminuir a umidade, remodelamento do estoma, utilizando-se tiras de hidrocólóide e na extensão da dermatite, a placa para ostomia (Figura 2) e um dispositivo convexo de duas peças. O fechamento da ileostomia foi verificado no trigésimo quinto dia de tratamento, conforme se observa na Figura 3. O tratamento no manejo de complicações de pele periestoma mostrou-se eficiente.

A evolução de melhora do quadro clínico foi demonstrada através de sete aspectos da lesão periestomal, descritos no Quadro 1, e que foram verificados em quatro momentos distintos (17/07/2010;

20/07/2010; 02/08/2010 e 20/08/2010). É importante salientar que, durante o acompanhamento da evolução da dermatite e dos procedimentos realizados, a paciente não colaborou, visto que estava depressiva e ansiosa e, algumas vezes, retirava a bolsa coletora, razão por que era necessária uma intervenção imediata da equipe de enfermagem.

Durante o estudo, percebeu-se que os profissionais que assistiam a paciente estomizada não conheciam os materiais utilizados no mercado. É notório que a assistência de enfermagem, juntamente com a equipe multidisciplinar, contribui, de forma efetiva, para reabilitar a pessoa estomizada, por isso é preciso esclarecer sobre os cuidados ao se utilizarem materiais específicos para esses casos isolados, fato evidenciado no presente estudo por meio da observação diária realizada e da evolução clínica da lesão periestoma retratada. A manutenção da integridade da pele periestoma é fundamental para o sucesso da reabilitação do estomizado e resulta do trabalho conjunto de todos os profissionais que compõem a equipe de saúde, associado à motivação e à sensibilidade do paciente para se engajar nas ações do autocuidado.

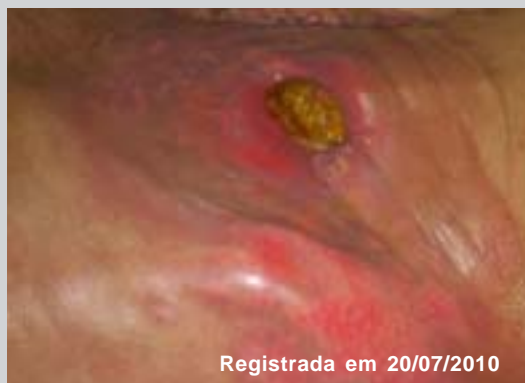
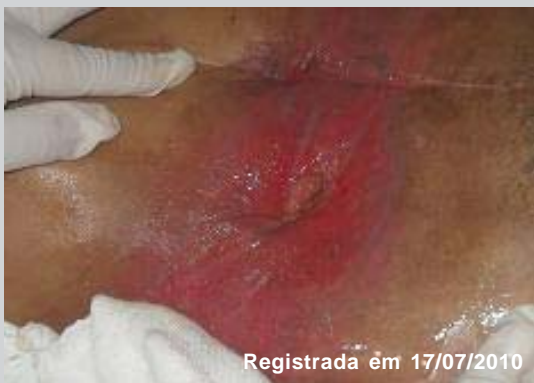
Figura 1. Registro fotográfico da pele periestoma acometida pela dermatite

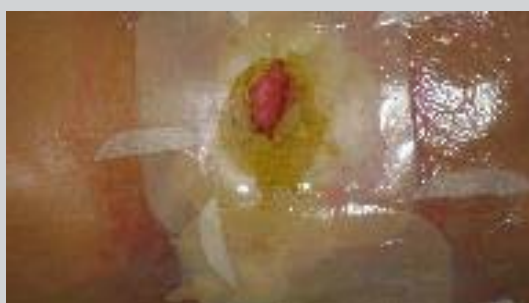


Figura 2. Registro fotográfico da utilização dos protetores percutâneos em 02/08/2012.

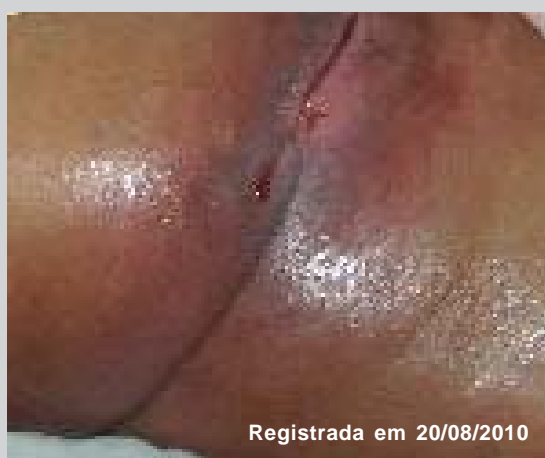
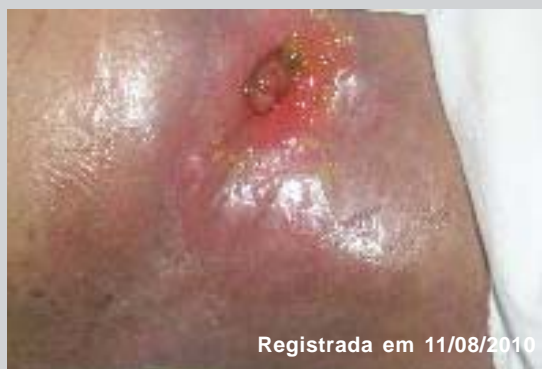
Figura 3 - Registro fotográfico da evolução da dermatite periestoma e do fechamento do estoma

Quadro 1- Dados clínicos referentes à evolução da lesão periestoma

Variáveis avaliadas	17/07/2010	20/07/2010	02/08/2010	20/08/2010
Aspecto da pele ao redor da lesão (raio de 5 cm)				
1) Intacta				
2) Presença de eritema	2 e 5	2 e 5	2	1
3) Maceração	Dermatite irritativa (Ver Figura 1-a e Figura 1-b).	Redução significativa da dermatite (Figura 2)	Eritema moderado	Fechamento da ileostomia (Figura 3-b)
4) Eczema/seca				
5) Dermatites (descrever o aspecto)				
Nível de exsudação da pele lesionada				
1) Seca; 2) Baixo				
3) Moderado; 4) Alto	4	3	2	-
Presença de dor durante o tratamento				
0) ausente; 1) leve				
2) moderada; 3) Forte	3	1	0	0
Presença de dor na remoção do produto				
0) ausente; 1) leve				
2) moderada; 3) Forte	2	0	0	0
Como você avalia a adesão do equipamento coletor à pele após o início do tratamento?				
1) Excelente; 2) Bom				
3) Moderado; 4) Ruim	2	2	1	-
Foi necessário o uso de algum outro tipo de adjuvante?				
1) Sim 2) Não	1	1	2	2
Qual foi a durabilidade do equipamento coletor?				
1) 0 a 01 dia;				
2) entre 02 a 05 dias	2	2	2	-
3) acima de 06 dias	(2 dias)	(4 dias)	(5 dias)	
4) Quanto?				

DISCUSSÃO

O presente estudo demonstrou através do relato de caso, o uso de protetores percutâneos influenciando diretamente na regressão da extensa área lesionada. É necessária a intervenção segura por parte do enfermeiro estomaterapeuta para reabilitar e recuperar esses pacientes, pois quando os estomas se complicam, requerem mais dedicação dos profissionais e conhecimento dos produtos disponíveis, com a finalidade de amenizar o sofrimento e melhorar a qualidade de vida dos pacientes. Nesse contexto, são imprescindíveis a reabilitação e a recuperação do paciente pela atuação do estomaterapeuta ou enfermeiro capacitado nessa reintegração social e o conhecimento destes produtos disponíveis bem como sua utilização. Considerando os descritos, recomendamos que a equipe de enfermagem dirija um olhar diferenciado aos pacientes ileostomizados, tendo em vista que o risco das dermatites é frequente. Espera-se, pois, a continuidade dos cuidados no domicílio pelo doente e mais comprometimento da equipe de saúde com o bem-

estar do paciente estomizado, com vistas a amenizar o seu sofrimento e lhe proporcionar mais conforto e segurança.

CONCLUSÃO

O presente estudo relatou o manejo dos protetores cutâneos, na dermatite peri estomal, com evolução satisfatória da lesão e no bem estar físico e emocional do paciente, reforçando a importância do olhar humanizado dos profissionais, e que possibilite e estimule novas pesquisas nesta área.

AGRADECIMENTOS

A Coloplast do Brasil e ao Distribuidor de Materiais Médico Hospitalar –Tecnocenter João Pessoa Pb, pela disponibilização (doação de amostras).

REFERÊNCIAS

1. CESARETTI IUR. Dermatite periestoma: da etiologia ao tratamento e assistência de enfermagem. *Acta Paul Enf., São Paulo.* 1997; (10)2, 80-7.
2. HERLUFSON P, OLSEN AG, CARSEN B, NYBAEK H, KARLSMARK T, LAURSEN N, JEMEC GBE. Ostomy Skin Study: a study of periestomal skin disorders in patients with permanent stomas. *British Journal of Nursing.* 2006; 15(16), 854-62
3. SANTOS VLCG, CESARETTI IUR. Assistência em estomaterapia: Cuidando do ostomizado. Ed. Atheneu Ltda. São Paulo, Rio de Janeiro, Ribeirão Preto, Belo Horizonte, p.234, 2005.
4. YAMADA BFA, ROGENSKI NMB. Alternativas para melhorar a qualidade de vida do portador de estomia. *Boletim da Sociedade Brasileira de Estomaterapia: Ostomia Feriadas e Incontinências.* Ano I, 2 ed, p.6, 1999.
5. SANTOS VLCG. Como eu trato as dermatites periestomais. *Rev Esc Enf USP.* 1994; 28(1),67-71.

CORRESPONDÊNCIA

Iraktania Vitorino Diniz
A.v Oceano Atlantico 254 ap 303, Intermares
Cabedelo – Paraíba – Brasil
CEP: 58.310 - 000;
Telefone (830 9694 1923, (83)8835 1334
E-mail: iraktania@hotmail.com