



ODONTOMA DILATADO: RELATO DE CASO CLÍNICO

DILATED ODONTOMA: A CLINICAL CASE REPORT

Raquel da Silva Guimarães¹; Bruna Vital Silva Araújo¹; Sílvia Milena Lopes Gonçalves¹; Martina Gerlane de Oliveira Pinto²

¹Graduando(a) em Odontologia. Centro Universitário de Patos, Patos – Paraíba – Brasil.

²Doutora em Odontologia. Universidade Estadual da Paraíba, Campina Grande – Paraíba – Brasil.

Correspondência: Martina Gerlane de Oliveira Pinto – Centro universitário de Patos – Campus Unidade Sede – Belo Horizonte CEP: 58704-000 – Patos – PB – Brasil. **E-mail:** martinapinto@fiponline.edu.br.

Editor Acadêmico: Thiago Lucas da Silva Pereira

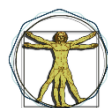Received: 09/05/2022 / **Review:** 30/06/2022 **Accepted:** 30/07/2022

Como citar este artigo: Guimarães RS et al. Odontoma dilatado: Relato de Caso Clínico. RevICO. 2022; 20:e014

RESUMO

Introdução: Anomalias Dentárias são distúrbios de crescimento ou desenvolvimento que podem estar associadas aos fatores genéticos, locais ou sistêmicos. Dens in dent é uma anomalia de forma, em que a superfície coronária ou radicular apresenta uma invaginação favorecendo ao comprometimento estético e funcional dos elementos dentários – principalmente, quando a invaginação se estende à raiz. Dessa forma, faz-se necessário a intervenção de um profissional de odontologia para avaliar e analisar a conduta a ser realizada. Relato de caso: Paciente do gênero feminino, 7 anos de idade, procurou o cirurgião-dentista, queixando-se da alteração de cor na mucosa vestibular do dente 61. Os exames radiográficos sugeriram agenesia do elemento 22 e uma área radiolúcida unilocular, com formato circular de contorno regulares e delimitada por um halo radiopaco sugerindo a presença de um odontoma dilatado, que corresponde a uma variante do odontoma complexo e dens in dente. Comentários: O relato apresentado ratifica a severidade do odontoma dilatado, embora, na maioria dos casos, seja assintomático, o qual é diagnosticado por meio de exames radiográficos que buscam, geralmente, justificativas para a ausência ou retardo da erupção de algum dente. Além disso, evidencia o papel do cirurgião-dentista frente ao tratamento da patologia em questão, que pode ser baseado em um selamento da superfície, uma endodontia ou exodontia.

Descritores: Anomalias Dentárias. Dens in Dent. Odontoma. (separados por pontos)



Introdução

Anomalias dentárias são distúrbios voltados ao crescimento ou desenvolvimento dos elementos dentários, as quais podem estar associadas aos defeitos das diferentes fases da odontogênese originados devido aos fatores genéticos, locais ou sistêmicos. Sob esse viés, cabe destacar que as alterações em questão estão relacionadas à estrutura, forma, ao número ou tamanho acarretando, assim, em comprometimento estético e funcional dos dentes¹.

O dens in dente é uma anomalia de forma, que ocorre antes do período de calcificação dos dentes consistindo em uma invaginação profunda da superfície da coroa ou da raiz, limitada pelo esmalte. De acordo com a literatura, a invaginação coronária é mais prevalente que a radicular e os elementos mais afetados correspondem aos incisivos centrais e laterais havendo uma predominância pela dentição permanente¹.

Além disso, o dente invaginado coronário pode ser classificado em tipo I, quando a invaginação se encontra, somente, na coroa, tipo II, o qual se estende abaixo da junção amelocementária e termina em um fundo cego, e tipo III, que se estende através da raiz e perfura a área apical ou lateral radicular sem que haja comunicação com a polpa¹.

Radiograficamente, a invaginação se apresenta em formato de pêra com constrição estreita, mais radiopaca na área do esmalte e quando se estendem à superfície radicular são levemente radiolúcidas². A anomalia em questão predispõe a formação de placa bacteriana, fazendo-se necessário a intervenção de um cirurgião-dentista, o qual pode usufruir de possibilidades de tratamento como o selamento da superfície palatina, tratamento endodôntico – se possível – e, caso a anatomia não seja favorável, a exodontia é fundamental^{3,4}.

Além disto, a invaginação pode ser dilatada e acarretar possíveis complicações à formação do elemento dentário, o que resulta em um odontoma dilatado, cuja etiologia pode estar relacionada a infecções e traumas vivenciados pelo paciente⁶. Na maioria dos casos, o diagnóstico é ocasional por intermédio de exames complementares, a exemplo de radiografias panorâmicas para fins ortodônticos ou quando ocorre a retenção prolongada dos decíduos ou ausência do dente permanente^{1,5,6}.

O odontoma dilatado é compreendido como a variação mais severa do dens in dente, isto é, tipo III, o qual, de acordo com a literatura, é assintomático, apresenta crescimento lento e maior predileção pela maxila, especificamente, região dos incisivos laterais. Clinicamente, o elemento dentário manifesta uma morfologia anormal e, radiograficamente, é denominado como área de formato esférico radiopaca constituída por estruturas calcificadas em torno de uma região radiolúcida central, que corresponde à polpa⁷.

Além disso, a utilização de Tomografia de Feixe Computadorizado de Feixe Cônico oferece uma maior precisão frente ao diagnóstico e ao plano de tratamento por promover uma imagem tridimensional (altura, largura e profundidade), que aborda a profundidade da lesão⁸.

Relato de Caso

Paciente do gênero feminino, 7 anos de idade, leucoderma, procurou o cirurgião-dentista, queixando-se da alteração de cor na mucosa vestibular do dente 61 (figura 1), não possuía alteração de ordem sistêmica. Ao exame clínico intraoral, observou-se um leve aumento de volume com coloração avermelhada na mucosa



alveolar vestibular do dente 11 (figura 1-A), já na região do dente 61, encontra-se pálida (figura 1-C). Na região palatina, não houve alteração (figura 2).

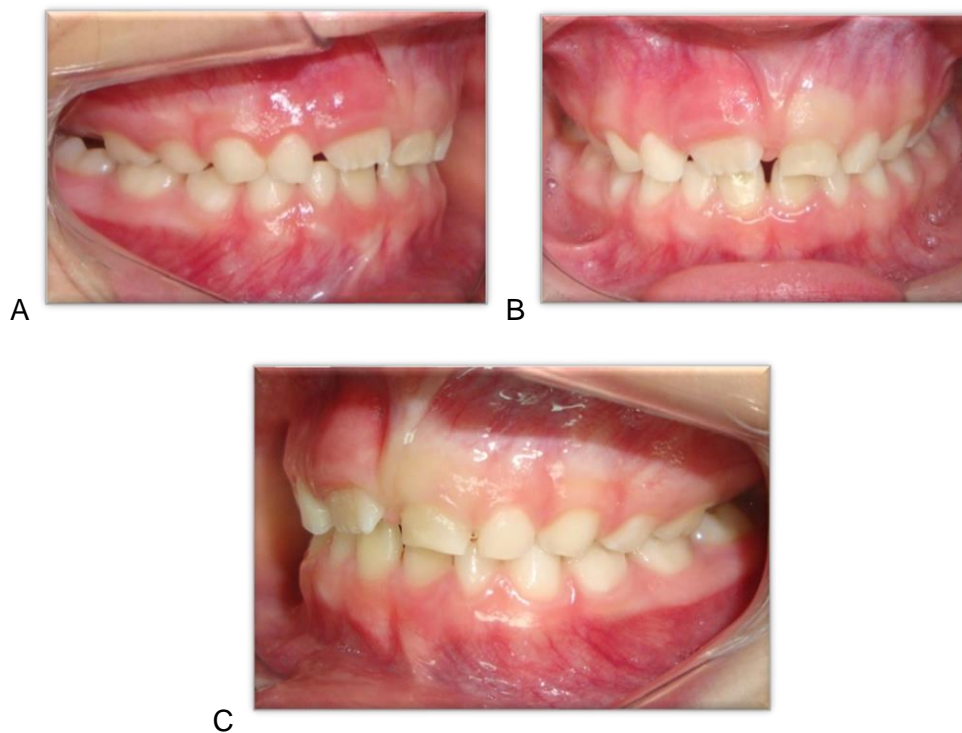

Figura 1. 1-A: Aspecto clínico intraoral da face vestibular em vista lateral direita evidenciando aumento de volume no dente 11. **1-B:** Aspecto clínico intraoral da região anterior da face vestibular. **1-C:** Aspecto clínico intraoral da face vestibular em vista lateral esquerda, observa-se aumento de volume e coloração pálida na gengiva correspondente ao dente 61.

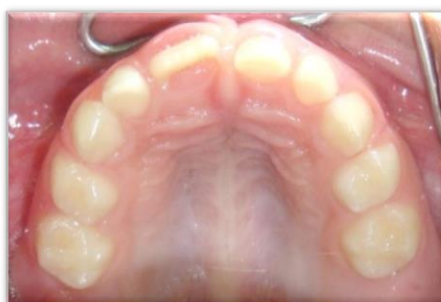

Figura 2: Aspecto clínico intraoral da lesão, região palatina.

Na radiografia panorâmica dos maxilares revelou agenesia do dente 22 e uma imagem radiolúcida unilocular, com formato circular de contornos regulares e delimitada por um halo radiopaco (figura 4). Na tomografia computadorizada de feixe cônico da região correspondente aos dentes 61 e 62 (figura 5), os primeiros cortes parassagitais, localizados mais próximos da coroa do dente 21 (65 ao 73), observou-se um arranjo de estruturas com radiodensidade semelhante ao esmalte dentário e no centro uma imagem radiolúcida mimetizando a câmara pulpar. Através da tomografia também foi possível observar o processo de rizólise da raiz do dente 63 e o deslocamento apical do dente 23 (figura 6). O diagnóstico foi então estabelecido: Odontoma Dilatado.

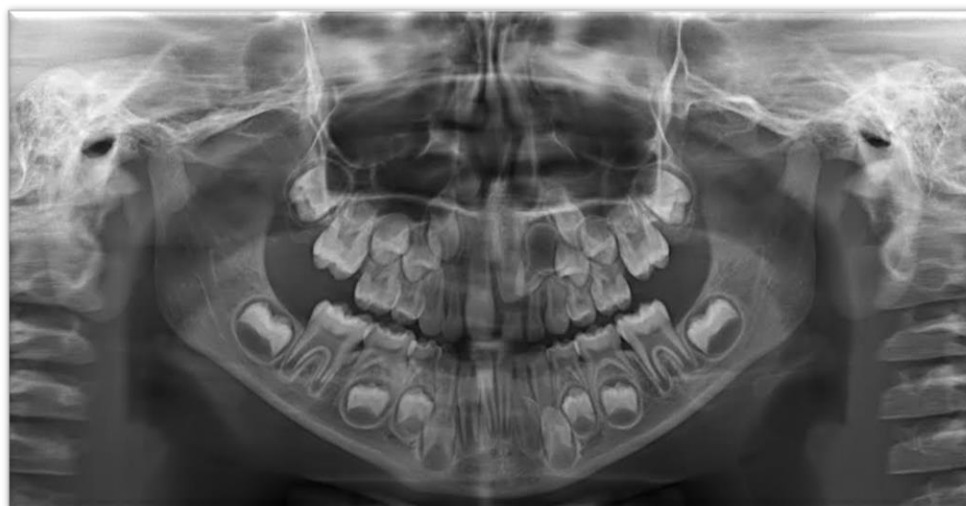
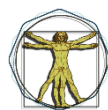
Figura 4: Radiografia panorâmica dos maxilares evidenciando agenesia do dente 22 e uma imagem radiolúcida de formato circular delimitada por um halo radiopaco.

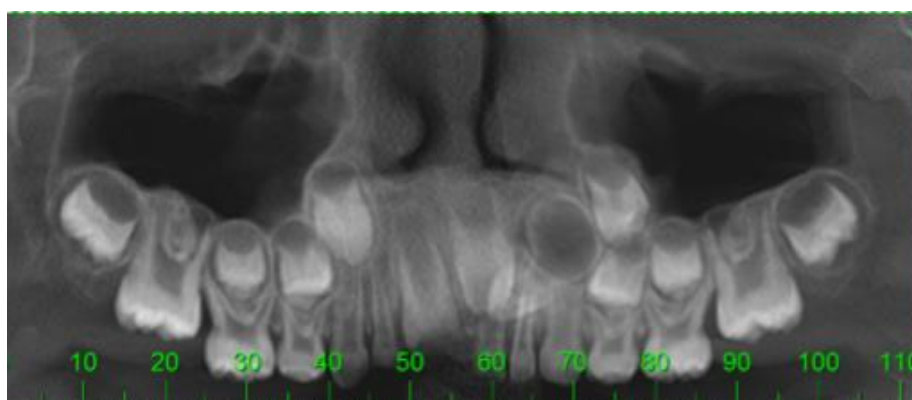


Figura 5 - Tomografia Computadorizada de Feixe Cônico destacando estruturas com uma radiodensidade e no centro uma imagem radiolúcida entre a região os elementos 21, 22 e 63.

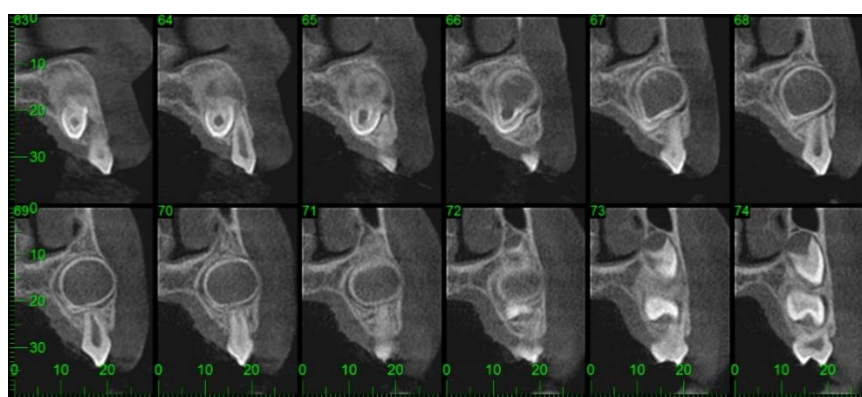


Figura 6: Tomografia Computadorizada de Feixe Cônico evidenciando a ausência do incisivo lateral esquerdo superior – 22 e a presença de lesão unilocular.

O tratamento realizado foi a excisão cirúrgica. Diante do caso clínico apresentado, pode-se concluir que o Odontoma Dilatado representa uma variante rara do dente invaginado, no seu grau mais severo de acometimento, necessita de um cuidadoso exame imagiológico para determinar toda sua extensão e relacionamento com as estruturas adjacentes permitindo um diagnóstico correto e um tratamento bem-sucedido.



Comentários

O Odontoma Dilatado é uma anomalia dentária rara que, ao exame radiológico apresenta-se como uma estrutura calcificada contendo uma área radiolúcida central com configuração anelar. Tal alteração, geralmente, não costuma atingir grandes proporções e não vem acompanhada de sintomatologia dolorosa, assim como no caso descrito.

O cirurgião-dentista deve então utilizar-se de recursos de imagem precisos para determinar o correto diagnóstico que, neste caso, são a radiografia panorâmica e a tomografia computadorizada de feixe cônico, sendo os exames de eleição para verificar tanto o tamanho e localização real da lesão, como também a possibilidade de visualização da proximidade com estruturas nobres.

Com isso, é possível que se elabore um plano de tratamento conservador e com bom prognóstico para o paciente, permitindo a reabilitação precoce e prevenção de sequelas maiores.

Disponibilização dos dados

Os dados usados para dar suporte aos achados deste estudo podem ser disponibilizados mediante solicitação ao autor correspondente.

ABSTRACT

Introduction: Dental Anomalies are growth or developmental disorders that may be associated with genetic, local or systemic factors. Dens in dent is a shape anomaly, in which the coronary or root surface presents an invagination favoring the aesthetic and functional impairment of the dental elements - especially when the invagination extends to the root. Thus, the intervention of a dental professional is necessary to evaluate and analyze the conduct to be performed. Case report: A 7-year-old female patient went to the dentist, complaining about the color change in the vestibular mucosa of the tooth 61. Radiographic examinations suggested agenesis of element 22 and a unilocular radiolucent area, with a circular shape of regular contour and delimited by a radiopaque halo suggesting the presence of a dilated odontoma, which corresponds to a variant of complex odontoma and dens in dent. Comments: The report presented confirms the severity of the dilated odontoma, although, in most cases, it is asymptomatic, which is diagnosed through radiographic examinations that usually seek justifications for the absence or delay of the eruption of a tooth. In addition, it highlights the role of the dentist in the treatment of the pathology in question, which can be based on a surface seal, endodontic treatment or extraction.

Keywords: Dental anomalies. Dens in Dent. Odontoma.

Referências

1. NEVILLE, Brad w et al. Patologia oral e maxilofacial. 4. ed. Rio de Janeiro: Elsevier, 2016. 1682 p.
2. WHITE; PHAROAH,. RADIOLOGIA ORAL: Fundamento e interpretação. 8 ed. ed. São Paulo, Brasil.: [s. n.], 2020.
3. RUSCHEL, Henrique Castilhos et al. Dens in dente bilateral: relatos de um caso e considerações de tratamento. Stomatos, [s. l.], v. v.17, n. n.32, jan/jun 2011.



4. MORE, Chandramani B; PATEL, Hetul J. Dens Invaginatus: A Radiographic Analysis. Open Access Scientific Analysis, [s. l.], v. V.01, 2012. Disponível em: <http://dx.doi.org/10.4172/scientificreports.147>. Acesso em: 31 maio 2022.
5. DENS Invaginatus: A Radiographic Analysis. Open Access Scientific Analysis, [s. l.], v. V.01, 2012.
6. CARVALHO, et al. DENS INVAGINATUS MÚLTIPLO E BILATERAL. Revista de Endodontia Pesquisa e Ensino On Line , [s. l.], ano Ano 4, n. Nº7, jan/jun 2008. Disponível em: <http://dx.doi.org/10.4172/scientificreports.147>. Acesso em: 30 maio 2022.
7. TREVISAN, M et al. Radiografia panorâmica na detecção precoce de odontomas e suas vantagens para o paciente. Revista Eletrônica Gestão e Saúde, [s. l.], n. Nº 02, ed. Vol. 06, 2015.
8. DECURCIO, Daniel de Almeida et al. Influência da tomografia computadorizada de face cônico no plano de tratamento do Dens Invaginatus. Dental Press endod., [s. l.], abr.-jun. 2011.
9. CUKOVIC-BAGIC, et al. Dilated odontome in the mandibular third molar region. Oral Surg Oral Med Oral Pathol Oral Radiol Endod, [s. l.], 2010.
10. DENS INVAGINATUS MÚLTIPLO E BILATERAL. Revista de Endodontia Pesquisa e Ensino On Line , [s. l.], ano Ano 4, n. Nº7, jan/jun 2008. Disponível em: <http://dx.doi.org/10.4172/scientificreports.147>. Acesso em: 30 maio 2022.
11. HUNTER, H. A. Dilated composite odontome: Reports of two cases, one bilateral one radicular. Hunter, Ontário, Canadá, 1951.