



VARIAÇÃO ANATÔMICA BILATERAL DE FORAMES SUPRAORBITAIS EM OSSO FRONTAL SECO: ESTUDO E DISCUSSÃO DE CASO

BILATERAL ANATOMICAL ANATOMICAL VARIATION IN SUPRAORBITAL FORAMES IN DRY FRONTAL BONE: A CASE STUDY AND DISCUSSION

Marinaldo Iago Oliveira Santos¹, Marinaldo Ítalo Oliveira Santos², Sarah Morais Silva¹, Maria Letícia Ramos Batista³, Dara Arruda Magalhães³, Anna Ferla Monteiro Silva⁴

¹ Graduando(a) em Fonoaudiologia. Universidade Federal da Paraíba, João Pessoa, Paraíba - Brasil

² Graduando(a) em Enfermagem. Universidade Federal da Paraíba, João Pessoa, Paraíba - Brasil

³ Graduando(a) em Odontologia. Centro Universitário de João Pessoa, João Pessoa, Paraíba - Brasil

⁴ Docente do curso de Odontologia. Universidade Federal da Paraíba, João Pessoa, Paraíba - Brasil

Correspondência: Marinaldo Iago Oliveira Santos; Conjunto Presidente Castelo Branco III, João Pessoa-PB, Brasil - 58050585.
Email: marinaldo245@gmail.com.

Editor Acadêmico: Rilary Rodrigues Feitosa

Received: 30/10/2022 / **Review:** 14/11/2022 / **Accepted:** 17/11/2022

Como citar este artigo Como citar este artigo: Santos MIO, Santos MIO, Silva SM, Batista MLR, Magalhães DA, Silva AFM. Variação anatômica bilateral de forames supraorbitais em osso frontal seco: estudo e discussão de caso. RevICO. 2022; 20:e27.

RESUMO

Introdução: A Anatomia Humana é uma matéria de extrema importância para a formação do profissional da saúde. Sendo assim, este componente curricular está intimamente envolvido com os padrões de normalidade do corpo humano, e por natureza, às vezes acaba evidenciando um déficit na abordagem das variações anatômicas. **Objetivo:** O presente artigo tem por objetivo principal relatar e discutir uma variação anatômica encontrada em um osso frontal no acervo de ossos do Departamento de Morfologia, do Centro de Ciências da Saúde da Universidade Federal da Paraíba. **Relato de Caso:** consiste na ocorrência de outro forame supraorbital, descrito na literatura e nomeado como Forame supraorbital acessório, tal elemento demonstra grande importância, para os alunos da área da Saúde que a Anatomia Humana abrange, e principalmente aos profissionais envolvidos em cirurgias de face, que devem possuir embasamento na anatomia das mais diversas alterações do corpo humano. **Conclusão:** A partir desse estudo de caso, foi evidenciada a prevalência de forames supraorbitais acessórios de acordo com a literatura internacional e também foi ressaltada a necessidade de aprofundamento nas mais diversas variações anatômicas, para que sejam formados profissionais cada vez mais preparados para a variação do corpo humano. Apesar da peculiaridade ser descrita na literatura internacional, vale ressaltar que a natureza e características regionais, sendo a variação encontrada na amostra, de natureza incomum dentre os ossos frontais da população.

Descritores: Anatomia. Variação anatômica. Relato de caso.



Introdução

O estudo da morfologia constitui uma ciência que abrange uma diversidade de áreas, derivadas de si própria, observando a grandiosidade do corpo humano em sua forma microscópica e macroscópica. Partindo de apenas uma pequena célula (citologia/histologia), passando pelo estudo do desenvolvimento de um indivíduo (embriologia) até chegar em estudos das macroestruturas e seu funcionamento (Anatomia e Fisiologia)⁶.

Sua cultura histórica é muito longa, e seu estudo vem sendo utilizado desde os primórdios da medicina, da evolução e aprimoramento físico utilizado pelos gregos e até sendo empregado por artistas renascentistas, no qual, cultuavam o “corpo perfeito”⁷.

Dito isto, a Anatomia Humana (AH) se situa como um dos componentes curriculares mais importantes para a formação de profissionais de saúde. Deve ser ofertada enquanto disciplina obrigatória nos semestres iniciais, favorecendo a aquisição de um amplo conhecimento do corpo humano, no qual, será importante para um melhor aprendizado futuro de exames físicos e entendimento de quadros clínicos¹⁰.

A AH é dividida em diversos sistemas e um deles é o estudo da osteologia, que se trata da observação do funcionamento e divisão do sistema esquelético, que inclui todas as estruturas intimamente ligadas aos ossos formando um todo (o esqueleto). Assim sendo, os ossos são definidos segundo Fattini com sendo “Peças rijas, de número, coloração e formas variáveis, com origem, estrutura e função semelhantes e que, em conjunto, constituem o esqueleto”⁶.

O osso frontal, elemento de interesse deste artigo, está dentre os maiores ossos do crânio e representa uma importante conexão entre o neurocrânio e o viscerocrânio articulando-se com os ossos parietais, nasais, maxilas, esfenóide, etmóide, lacrimal e zigomático^{4,5}. Neste componente, encontram-se elementos mais conhecidos como “acidentes ósseos” ou “elementos anatômicos”, no qual tem como principal função a passagem de nervos, vasos sanguíneos e fixação de músculos. Dentre eles, se encontra o forame supraorbital, presente no osso frontal, que irá dar passagem para o complexo neurovascular supraorbital composto pela artéria supraorbital e o nervo supraorbital.

Neste contexto, a descoberta de variações anatômicas torna-se um padrão de referência para a área da AH, visto que fornece recursos importantes para o conhecimento médico nos tratamentos em que é necessária uma abordagem invasiva, ou até mesmo em situações clínicas emergenciais, como traumatismos¹³. Entretanto, é muito complexo os estudos dessas alterações, visto que é difícil sua visualização e constatação, pois o ensino da AH tem como princípio básico o estudo da “normalidade”¹.

Esse conceito já vem se refazendo ao longo do tempo com a publicação de alguns estudos que trazem o uso de metodologias ativas na formação em saúde. Entende-se que é importante que o aluno tenha contato com o dito “normal”, mas também com o patológico, através de casos clínicos e estudo de condições patológicas associadas às estruturas que estão sendo vistas na disciplina de Anatomia¹.

Inclusive, existem estudos recentes realizados na mesma localidade do trabalho a ser descrito que trazem evidências de prevalências desse tipo de variação. Paiva et al., (2020)¹² fazem um estudo quantitativo sobre a prevalência de ossos suturais em crânios secos, onde a amostra é bem expressiva em relação à



população. Cabe aqui a reflexão sobre os benefícios dos alunos terem acesso a esses crânios “diferentes” desde a graduação.

Advindo do mesmo laboratório, Albuquerque et al., (2022)¹ trazem um relato de caso em um osso frontal com uma formação estrutural em sua face interna. Neste estudo são discutidas as possibilidades de estudo com esses ossos, considerando os princípios da aprendizagem baseada em problemas e Anatomia Patológica.

Normalmente, forame supraorbital (FSO) situa-se ao longo da margem supraorbital, sendo inteiramente formada pelo osso frontal. A margem supraorbital é interrompida na junção de seus dois terços laterais agudos e um terço medial arredondado pela incisura ou FSO. Ele dá passagem ao nervo e aos vasos supraorbitais. O nervo supraorbital é o maior ramo terminal do nervo frontal, sendo um ramo da divisão oftálmica do nervo trigêmeo que atravessa o FSO e se divide em ramos medial e lateral para suprir os filamentos palpebrais para a pálpebra superior, conjuntiva e pele do couro cabeludo até a sutura lambdóide. A artéria supraorbital é um ramo da artéria oftálmica que por sua vez é da artéria carótida interna. Sai da órbita através do FSO, dividem-se em ramos superficiais e profundos para suprir a pele e os músculos da pálpebra superior, fronte e couro cabeludo. A veia supraorbital se une à veia supratrocLEAR próximo ao ângulo medial do olho para formar a veia facial⁶. Considerando o que foi exposto anteriormente, e levando em conta a reflexão de que os estudos sobre variações anatômicas são essenciais na formação do profissional da saúde. Este artigo tem por objetivo mostrar uma variação anatômica em um osso frontal seco, que faz parte do acervo de peças cadavéricas do Departamento de Morfologia da Universidade Federal da Paraíba.

Relato de Caso

Estão expostas fotos da peça anatômica no texto e a autorização para realização do trabalho, assim como a permissão para uso da imagem foi obtida previamente a execução do mesmo, concedida pela chefia de departamento e dos laboratórios. O osso tem 10,5 cm de altura e 11 cm de largura, está desarticulado e apresenta dois FSOs de cada lado. A seguir um detalhamento em termos de medidas:

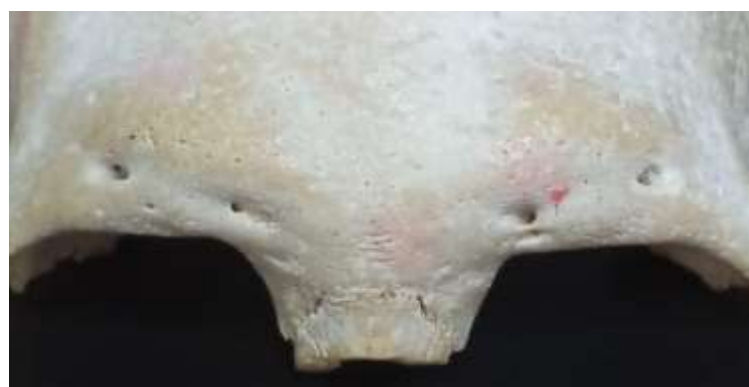

Figura 1. Vista anterior da parte descrita do osso permitindo visualização dos Forames supraorbitais.

Fonte: Acervo do Departamento de Morfologia da Universidade Federal da Paraíba.



O FSO direito mais distalizado encontra-se a 5,5 cm da margem lateral direita do osso frontal, distanciando-se 1,5 cm do forame medializado do mesmo lado, este estando a 1,6 cm da glabella; o FSO esquerdo mais distalizado encontra-se a 5 cm da margem lateral esquerda do osso frontal, distanciando-se 1,5 cm do forame medializado do mesmo lado, este estando a 1,8 cm da glabella.

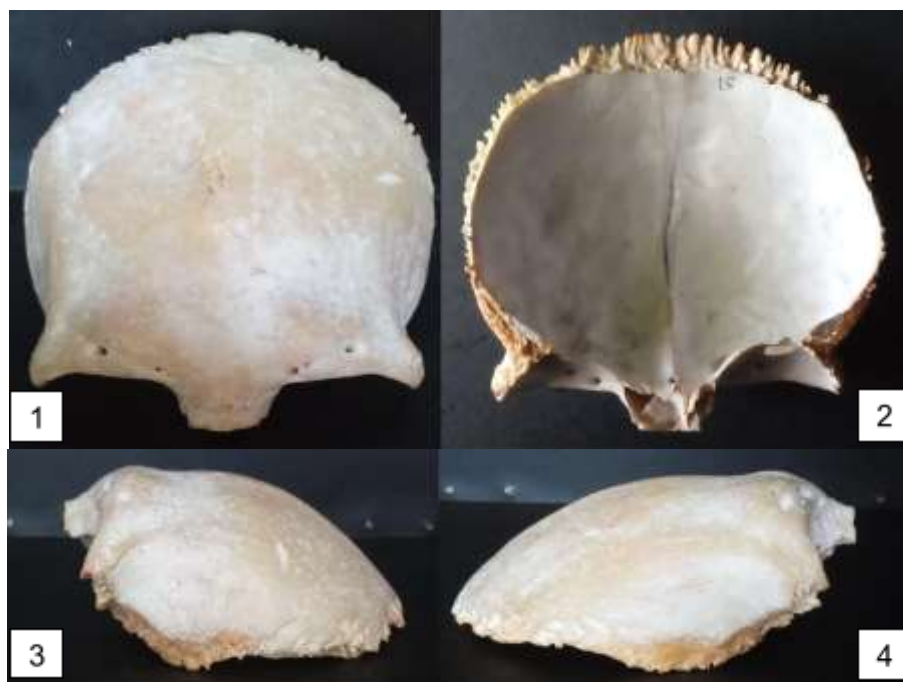

Figura 2. Face anterior e externa (1); face posterior interna (2); vista lateral esquerda (3); vista lateral direita (4).

Fonte: Acervo do Departamento de Morfologia da Universidade Federal da Paraíba.

Discussão

Antes de iniciar a discussão propriamente dita, segue breve descrição do osso em questão. Esta parte do texto é importante para que o leitor consiga se situar e entender a alteração no osso, assim como as discussões levantadas sobre aplicabilidades anatômicas e clínicas.

O Osso Frontal é considerado laminar, situado para frente e para cima na região da fronte e apresenta duas porções: a escama (vertical) e o teto das cavidades orbitais e nasais (horizontal). Escama - Face Externa: esta face é convexa e nela estão presentes as seguintes estruturas: borda supraorbital; túber frontal; 3 centímetros acima da borda supraorbital têm-se os arcos superciliares; glabella - entre os dois arcos superciliares; sutura metópica - encontrada em alguns raros casos, localizada logo acima da glabella, estendendo-se até o bregma pela linha sagital mediana; incisura ou forame supraorbital - passagem de vasos e nervos supraorbitais; incisura nasal - intervalo áspero e irregular; espinha nasal - localiza-se



anteriormente e no centro da incisura nasal. Face Interna: crista frontal, forame cego - localiza-se na terminação da crista frontal e é nele que a dura-máter se insere; teto das cavidades orbital e nasal - formam o teto da órbita; incisura etmoidal - separa as duas lâminas orbitais, e os óstios do seio frontal (anteriores a incisura etmoidal). Este seio torna o frontal um osso com características de osso pneumático.

Vários pontos são passíveis de discussão neste relato. E considerando o que já foi posto, seguiremos na perspectiva do estudo das correlações anatomoclínicas que vão do vislumbre da normalidade ao entendimento da patologia. Para tanto, dividiram-se as discussões em alterações evidentes na peça, ou seja, os elementos que já são passíveis de observação e estudo (alterações no próprio osso); e estudo das alterações considerando casos clínicos, por exemplo, onde se fala no paciente vivo. O texto será fluido e terá uma continuidade sem demarcações.

Os achados de Ashwini et al., (2012)² mostram que no geral, pode-se afirmar que a posição do FSO não é constante e varia entre diferentes raças e pessoas de diferentes regiões. Uma distância significativa é observada com maior frequência em relação ao tamanho, embora haja uma pequena diferença na taxa de frequência entre os estudos realizados em diferentes regiões e grupos raciais. Os mesmos autores afirmam que a ocorrência de FSOs acessórios é muito comum e é mais frequentemente vista lateralmente. Por causa dessas variações do(s) ponto(s) de saída do nervo supraorbital e seus ramos; todos os procedimentos cirúrgicos envolvendo o rebordo supraorbitário e áreas adjacentes devem ser realizados com muito cuidado e com o conhecimento de prováveis variações².

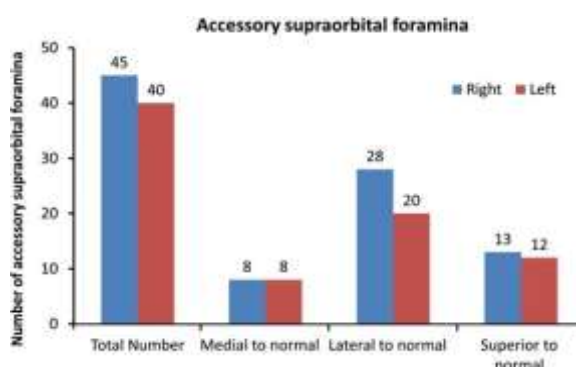


Figura 1: Prevalência de Forames supraorbitais acessórios na amostra de estudo.

Fonte: ASHWINI et al., (2012).

Considerando os achados Ashwini (2012)², pode-se evidenciar a prevalência desse tipo de variação, não se aplicando na íntegra a população do mesmo. No referido estudo, 83 (oitenta e três) crânios humanos adultos secos foram usados para compor a amostra. Contudo, é importante elucidar a alta ocorrência de forames acessórios lateralizados, tanto na direita, quanto na esquerda. Essa informação corrobora com os dados de Gupta (2008)⁸ que traz uma prevalência de 14% em sua amostra, mas sem deixar de considerar o



local de estudo e amostra, corroborando também com os dados deste artigo, com uma população de 88 ossos frontais (articulados e desarticulados).

O mesmo autor fala no seu artigo sobre a importância de saber a localização destes forames para a cirurgia buco maxilofacial⁸. Fazendo uma análise em termos clínicos, é importante pensar em anestesiologia e sinais externos de edemas e paralisias faciais. A localização precisa do FSO é vital para procedimentos, diagnósticos e cirúrgicos na região facial. Nos últimos anos, os procedimentos de frente, coronal, têmpora, lifting de sobrancelha (blefaroplastia) e procedimentos endoscópicos ganharam impulso como componentes substanciais do manejo do envelhecimento da face. O conhecimento adequado da anatomia da frente, principalmente da região supraorbitária, é essencial para quem realiza e reabilita pós-operatórios, de modo a evitar danos permanentes que envolvem movimentação e controle da pálpebra e hidratação do globo ocular, segundo os próprios princípios da Anatomia existem funções atribuídas ao elemento anatômico em estudo¹¹.

A lesão de vasos e nervos supraorbitais pode levar a complicações como: formação de hematoma no plano subgaleal; anestesia ou hipoestesia da testa; e isquemia ou necrose de partes do retalho frontal e queda de cabelo. O conhecimento aprofundado do FSO e do feixe neurovascular supraorbitário também é importante durante procedimentos envolvendo a parede orbital superior, tais como: obliteração do seio frontal; descompressão orbital; injeções de botox; e exploração das fraturas e exenteração orbitária⁹.

Durante esses procedimentos, os FSOs são utilizados como pontos de referência para as medidas da parede orbitária superior, pois se encontram constantemente próximos à margem orbital superior⁹. Irritação, aprisionamento e/ou compressão do nervo supraorbital têm sido considerados desencadeantes frontais das enxaquecas. A ressecção do músculo corrugador do supercílio é considerada nesses pacientes⁵. Por isso, o conhecimento adequado da anatomia individualizada do ponto de origem óssea do nervo supraorbital, seu trajeto e ramos são vital para os cirurgiões dentistas, médicos e fonoaudiólogos.

Conclusão

A partir desse estudo, foi evidente que a AH é uma das ferramentas de estudo mais importantes para a formação dos profissionais da saúde. Com isso, variações anatômicas como o Forame Supraorbital Acessório demonstram grande importância para o desenvolvimento do raciocínio clínico, além do desenvolvimento de habilidades de associações anatomoclínicas. Isso possibilita a criação das mais variáveis estratégias de intervenção cirúrgicas e terapêuticas, abrindo um leque para a elaboração de inúmeros estudos acerca da variação anatômica.

Suporte Financeiro

Não houve suporte financeiro.

Conflitos de Interesse

Os autores declaram não ter conflitos de interesse



Disponibilização dos dados

Os dados usados para dar suporte aos achados deste estudo podem ser disponibilizados mediante solicitação ao autor correspondente.

ABSTRACT

Introduction: Human Anatomy is an extremely important subject for the training of health professionals. Therefore, this curricular component is closely involved with the normality patterns of the human body, and by nature, it sometimes ends up showing a deficit in the approach to anatomical variations. **Objective:** The main objective of this article is to report and discuss an anatomical variation found in a frontal bone in the bone collection of the Department of Morphology, of the Health Sciences Center of the Federal University of Paraíba. **Case Report:** consists of the occurrence of another supraorbital foramen, described in the literature and named as accessory supraorbital foramen, this element demonstrates great importance for students in the Health area that Human Anatomy covers, and especially for professionals involved in face surgeries, who must have a foundation in the anatomy of the most diverse alterations of the human body. **Conclusion:** From this case study, the prevalence of accessory supraorbital foramina was evidenced according to the international literature and the need to deepen in the most diverse anatomical variations was also highlighted, so that professionals are increasingly prepared for the variation of the Human Body. Despite the peculiarity being described in the international literature, it is worth mentioning that the nature and regional characteristics, being the variation found in the sample, of an uncommon nature among the frontal bones of the population.

Keywords: Anatomy. Anatomical variation. Case report.

Referências

- Albuquerque JDS, Santos MIO, Diniz SG, Gomes MCAA, Paz ALM, Silva AFM. Alteração estrutural bilateral em face interna de osso frontal seco: estudo e discussão de caso. *RevICO*. 2022; 22:e0010.
- Ashwini LS, Mohandas, Rao KG, Saran S, Somayaji SN. Morphological and morphometric analysis of supraorbital foramen and supraorbital notch: a study on dry human skulls. *Oman medical journal*. 2012; 27(2):129–133.
- Barker L, Naveed H, Adds PJ, Uddin JM. Supraorbital Notch and Foramen. *Ophthalmic Plastic & Reconstructive Surgery*. Ovid Technologies (Wolters Kluwer Health). 2013;29(1):67-70.
- Bruner E, Athreia S, Lacuétara JM, Marcs T. Geometric variation of the frontal squama in the genus homo: frontal bulging and the origin of modern human morphology. *American Journal Of Physical Anthropology*. 2013;150(2):313-323.
- Bove A, Profico A, Riga A, Bicci A, Lorenzo C. A geometric morphometric approach to the study of sexual dimorphism in the modern human frontal bone. *American Journal of Physical Anthropology*. 2020; 173(4):643-654.
- Tortora GJ, Derrickson B. *Corpo Humano: Fundamentos De Anatomia E Fisiologia*. 10ª Ed. Porto Alegre, Artmed, 2017.
- Cardozo MA. Anatomia humana, ciência da estrutura do corpo: quo vadis? *Revista de Ciências da Saúde Básica e Aplicada*. 2019; 2: 1-2.
- Gupta T. Localização de importantes forames faciais encontrados em cirurgia maxilo-facial. *Clin Anat*. 2008;21(7): 633-640.



Ferrareto NS, Pimenta AS, Silva KRT, Almeida PF, Machado ARDSR, Silva AV. Anthropometry of orbits and supraorbital notch/foramen in dry skulls from the midwest Region of Brazil. *Brazilian Journal of Health Review*. 2021;4(4): 15330-15345.

Meneses JRF, Rocha HFP, Silveira KEL, Sousa AVD, Sena AVA, Miranda MFA, et al. Estratégia de aprendizagem de Anatomia Humana no ciclo básico de Medicina num contexto de pandemia: Relato de experiência com o uso do instagram. *Research, Society and Development*. 2021; 10(7):1-13.

Netter FH. *Atlas de anatomia humana*. 7^a ed. Elsevier, 2019.

Paiva MDEB, Silva GDS, Batista Júnior LCV, Andrade AFB, Albuquerque JDS, Aguiar PKF, Sousa EMD, Queiroga AS. Prevalência de ossos suturais em crânios secos do ossário do Departamento de Morfologia da UFPB. *Brazilian Journal of Health Review*. 2020;3(4): p. 8228–8240.

Silveira RL, Amaral, MBF, Ranuzia I, Pereira IF. Síndrome da fissura orbital superior associada a traumatismos craniomaxilofaciais. *Rev. cir. traumatol. buco-maxilo-fac*. 2019;19(4): 34-37.