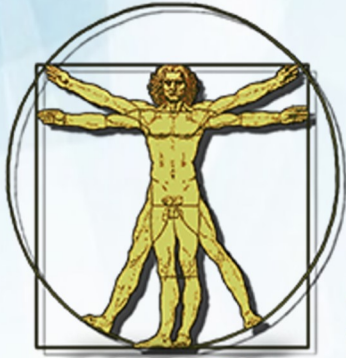



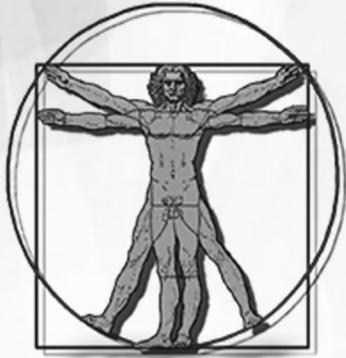**Revista de Iniciação  
Científica em Odontologia**

**RevICO**

e-ISSN 1677-3527.

**ANAIS DA XXX MOSTRA DE INICIAÇÃO  
CIENTÍFICA EM ODONTOLOGIA**

João Pessoa, v.15, n.1, jun/jul. 2017



**Revista de Iniciação  
Científica em Odontologia**

**RevICO**

e-ISSN 1677-3527.

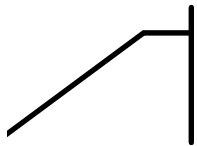
**ANAIS DA XXX MOSTRA DE INICIAÇÃO  
CIENTÍFICA EM ODONTOLOGIA**

João Pessoa, v.15, n.1, jun/jul. 2017

# SUMÁRIO

---

Editorial	<b>p. 04</b>
Mensagem do Presidente da XXX MICO	<b>p. 05</b>
Mensagem da Vice-presidente da XXX MICO	<b>p. 06</b>
Iniciação Científica	<b>p. 07</b>
Extensão Universitária	<b>p. 08</b>
Editor Acadêmico e Comissão Científica	<b>p. 09</b>
Modalidade Painel da Graduação	<b>p. 10</b>
Modalidade Painel da Pós-graduação	<b>p. 30</b>
Modalidade Fórum Científico da Graduação	<b>p. 33</b>



## **Editorial**

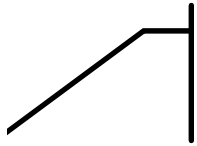
**Wilton Wilney Nascimento Padilha**

**Editor-Chefe da Revista de Iniciação Científica em Odontologia**

Temos a honra de publicar mais um número de Revista de Iniciação Científica em Odontologia – RevICO. Neste volume 15, número 1, contamos mais uma vez com a publicação de resumos frutos de trabalhos de qualidade e relevância científica.

Com o objetivo de divulgar descobertas e gerar discussões à respeito das mais variadas áreas da Odontologia, a RevICO chega aos seus 15 anos de circulação reafirmando novamente nosso compromisso ético com a ciência e nossa responsabilidade social.

Parabéns a todos os participantes de mais este número.



## **Mensagem da Presidente**

**Natanael Victor Furtunato Bezerra**

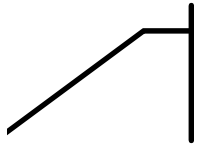
Presidente da XXX Mostra de Iniciação Científica em Odontologia

A cada edição a MICO traz inovações que entusiasma os estudantes e profissionais da saúde, especialmente da Odontologia. Nesta XXX edição comemoramos 15 anos que realizamos a MICO semestralmente. Para escolha do tema desta edição (Atenção à Saúde Bucal: Do Nascimento ao Envelhecimento), optamos por uma abordagem clínica e atual. Saber que o evento cresce a cada edição motiva os estudantes a continuarem na participação e organização.

A presidência da MICO é uma experiência incrível, que permite o estudante da graduação desenvolver mais autonomia para ser aplicada na vida cotidiana e profissional. Com presidência, além da autonomia, aprendi a distribuir mais as tarefas com outras pessoas, fiz novas amizades e passei a acreditar mais em mim. É um aprendizado que levarei para vida toda. Não é fácil, pois exige muita dedicação e tempo, mas o resultado é muito gratificante. Gostaria de agradecer a Tainá Nascimento Falcão, vice-presidente da XXX MICO, que me ajudou muito na organização deste evento.

Agradeço muito a comissão organizadora da XXX MICO, sem esta comissão o evento seria inviável. Trata-se do trabalho coletivo, em que cada grupo da comissão tem uma função e, quando todas estas funções são realizadas de forma eficaz, culmina em um evento extraordinário. Os coordenadores foram fundamentais para gerir cada comissão de forma Organizada, sou extremamente grato pela eficiência de todos.

Agradeço, também, ao Grupo de Pesquisa em Odontopediatria e Clínica Integrada (GPOCI), que é o alicerce deste evento há 15 anos. Especialmente, agradeço a meus orientadores (Prof. Yuri Cavalcanti e Prof. Wilton Padilha) que me aceitaram no grupo mesmo como iniciante da graduação e vêm me guiando na vida acadêmica.



## **Mensagem da Vice-presidente**

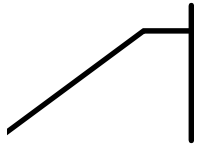
**Tainá Nascimento Falcão**

**Vice-presidente da XXX Mostra de Iniciação Científica em Odontologia**

A Mostra de Iniciação Científica em Odontologia (MICO), por meio das palestras, debates e das apresentações dos acadêmicos, tem fomentado o conhecimento e estimulado a produção científica. A cada edição busca se reinventar e discutir o que há de mais atual na área da saúde, especialmente da Odontologia, de modo que motiva estudantes e profissionais e ganha o respaldo da comunidade acadêmica.

A vice-presidência do evento é uma experiência que permite ao estudante da graduação desenvolver habilidades como liderança, autonomia, responsabilidade e trabalho em equipe. Exige empenho e dedicação, mas apesar de trabalhoso é gratificante, um aprendizado que levamos para toda a vida.

Agradeço a confiança a mim depositada e ao trabalho de toda a comissão organizadora, sem esta não conseguiríamos resultado. Também a todos os participantes, que contribuíram para o sucesso do evento e aos palestrantes desta edição, que se dispuseram a partilhar conosco seu tempo, conhecimento e experiências profissionais. Agradeço especialmente ao Grupo de Pesquisa em Odontopediatria e Clínica Integrada (GPOCI), que há 15 anos tem nos estimulado e tornado a MICO possível.



## **Iniciação Científica**

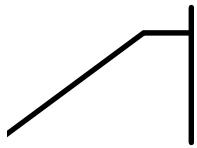
**Anna Rachel Soares de Souza Lima**

**Acadêmica do curso de graduação em Odontologia/ UFPB**

O conhecimento é a base para desenvolvimento da informação, ciência e tecnologia. É através dele que podemos hoje desfrutar de diversas tecnologias como, por exemplo, energia, computador, internet e etc. Como consequência se tornou muito valioso para o progresso do qualquer país. Para os alunos de graduação, sua importância se torna mais intensa.

A iniciação científica é uma categoria de pesquisa acadêmica desenvolvida para que os alunos, desde os primeiros anos de formação, tenham contato com o estudo científico. A principal agência financiadora de projetos de iniciação científica no Brasil é o CNPq, através do Pibic (Programa institucional de bolsas de iniciação científica). Tendo como objetivo estimular o desenvolvimento do pensar cientificamente e da criatividade.

Durante o período universitário, há o primeiro contato com a pesquisa acadêmica, adquirimos experiência com a escrita científica e com o modelo de apresentação de conclusões em eventos, sendo a MICO uma experiência gratificante e intensa para aqueles que têm a oportunidade de participar. Alicerçado nessa introdução ao novo mundo é que há o despertar para a vocação científica, além de incentivar novos talentos.



## **Extensão Universitária**

**Thaís Paulo da Silva**

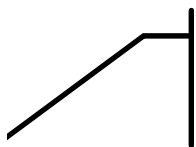
**Acadêmica do curso de graduação em Odontologia/ UFPB**

A Universidade pública através de seu modelo baseada no ensino, pesquisa e extensão, expressa seu compromisso social e conduz a mudanças significativas no processo de ensino aprendizagem, bem como colabora efetivamente para a formação profissional dos estudantes e fortalecem os atos de aprender, ensinar e formar profissionais cidadãos.

A extensão universitária atua junto à comunidade a seu redor disponibilizando, ao público externo à universidade, o conhecimento adquirido com o ensino e a pesquisa desenvolvidos na mesma. É um instrumento de inserção social, que aproxima a academia das comunidades adjacentes. Permite que os estudantes tenham experiências sobre a realidade profissional e das comunidades.

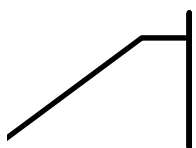
Pensando nisso, a XXX Mostra de Iniciação Científica em Odontologia (XXX MICO) visa promover uma interação entre estudantes e profissionais que ao expor suas vivências, seja no ensino, pesquisa ou extensão irá proporcionar uma troca de experiências e discussões gerando novas perspectivas e aprendizado.





## **Editor Acadêmico**

Rênnis Oliveira da Silva (Graduando, UFPB).



## **Comissão Científica**

Amanda Lúcio Do O Silva (Mestranda, UFPB)

Anna Rachel Soares de Souza Lima (Graduanda, UFPB)

Carmellyo Pires Leite Santiago (Mestrando, UFPB)

Ilky Pollansky Silva Farias (Mestrando, UFPB)

Jannerson Cesar Xavier de Pontes (Graduando, UFPB)

Karla Lorene França Leite (Graduanda, UFPB)

Lays Nobrega Gomes (Graduanda, UFPB)

Luisiane de Avila Silva (Mestranda, UFPB)

Luiza de Almeida Souto Montenegro (Mestranda, UFPB)

Maria Eduarda Alves Sampaio (Mestranda, UFPB)

Marília Michele Paixão de Oliveira (Mestranda, UFPB)

Mayara Hannah Gomes da Silva Marques (Graduanda, UFPB)

Nayara Pereira Limão (Graduanda, UFPB)

**P01 Antibioticoterapia como auxiliar no tratamento de mordida canina: relato de caso**

Lays Nóbrega Gomes; Carla Alves Vieira; Patrício José de Oliveira Neto; Ludmila Silva de Figueiredo; Natália de Sousa Lins; Francisco Paulo Araújo Maia\*.

**Universidade Federal da Paraíba-UFPB**  
laysnobrega@yahoo.com.br

**Introdução:** A face e as regiões adjacentes são sítios freqüentemente envolvidos em traumatismos ocasionados por mordedura de animais, sendo que as lesões ocasionadas por cães são as mais frequentemente observadas. **Objetivo:** Apresentar as abordagens terapêuticas adotadas em um caso de mordida canina, atendido no Hospital de Emergência e Trauma Senador Humberto Lucena (HETSHL). **Relato de caso:** Paciente do gênero masculino, raça negra, 9 anos de idade, compareceu ao HETSHL após ser vítima de ataque animal causado por mordedura canina em região de hemiface direita. Ao exame físico de face o paciente não apresentou dano causado em nervo facial como também não apresentou lesão em parótida. Em seguida foi realizada a antisepsia vigorosa extraoral com Iodopovidonadegermante, seguido de irrigação abundante com soro fisiológico 0,9%. Posteriormente foi realizada a sutura dos ferimentos com fio de nylon 5-0. Tendo em vista o risco de infecção, optou-se por realizar antibioticoterapia com Clavulin® durante 7 dias. O paciente foi acompanhado por dois anos, sem qualquer infecção e com excelente processo de reparo. **Conclusão:** No caso de mordida animal, a antibioticoterapia age de maneira coadjuvante no combate a infecção, nesses casos a limpeza do ferimento é de fundamental importância no sucesso do quadro.

**Palavras-chave:** Ferimentos e Lesões, Suturas, Antibioticoprofilaxia.  
**Área Temática:** 1b – Cirurgia Bucomaxilo

**P02 Reconstrução nasal parcial em paciente pediátrico vítima de disparo acidental por arma de fogo: Relato de caso**

Lucas Emmanuell de Moraes Neves; Emilton Amaral Segundo; Amanda Lúcio do Ó Silva; Alana Moura Xavier Dantas; Fernando Antonio Portela Da Cunha Filho; Pedro Everton Marques Goes; Renata Moura Xavier Dantas\*.

**Universidade Estadual da Paraíba – UEPB**  
lucas\_emmanuell@hotmail.com

**Objetivo:** Descrever um caso de reconstrução nasal parcial através de retalho frontal oblíquo realizada em uma criança vítima de ferimento acidental por projétil de arma de fogo (PAF) em região de ápice nasal. **Relato de Caso:** Paciente E.J.V.S., masculino, 10 anos, compareceu ao Serviço de Cirurgia e Traumatologia Bucomaxilofacial do Hospital de Emergência e Trauma Senador Humberto Lucena (HETSHL), João pessoa-PB, vítima de disparo acidental de PAF em face. Clinicamente observou-se edema em terço médio e inferior de face, ferimento perfuro-contundente com avulsão de ápice nasal, apresentando zona de chamuscamento e esfumacamento. No primeiro momento cirúrgico, realizou-se desbridamento do ferimento, com retirada dos estilhaços de PAF, e sutura. O segundo momento cirúrgico foi conduzido por um cirurgião plástico, que optou por realizar um retalho frontal oblíquo, objetivando a reconstrução anatômica do ápice nasal e columela. No pós-operatório de sete dias nota-se adequada cicatrização. No acompanhamento de dois anos, nota-se região de reanatomização estética e funcional da região em questão. **Conclusão:** Torna-se desafiador a reconstrução nasal devido à posição central e proeminente do nariz na face, como também pelo fato de que pequenos defeitos nessa região tornam-se bastante evidentes. O retalho frontal oblíquo torna-se uma opção viável na reconstrução de defeitos do ápice e dorso nasal, devido às adequadas características de vascularização e estética.

**Palavras-chave:** Retalho Perfurante, Rinoplastia, Retalhos Cirúrgicos.  
**Área temática:** 1b – Cirurgia Bucomaxilo

**P03 Enucleação como tratamento definitivo de Adenoma Pleomórfico em glândula salivar menor: relato de caso**

Mariana Marinho Davino de Medeiros; Lays Nóbrega Gomes; Carla Alves Vieira; Sírius Dan Inaoka; Davi Felipe Neves Costa; Francisco Paulo Araújo Maia\*.

**Universidade Federal da Paraíba – UFPB**  
mariana.davino@hotmail.com

**Introdução:** O Adenoma Pleomórfico (AP) é uma lesão benigna que acomete as glândulas salivares, tanto maiores quanto menores. A glândula parótida é a mais frequentemente acometida por essa lesão, entretanto quando acomete glândulas salivares menores, a região mais afetada é o palato duro. **Objetivo:** Relatar a abordagem terapêutica direcionada a um adenoma pleomórfico acometendo glândulas salivares menores, diagnosticado no Serviço de Cirurgia e Traumatologia Bucomaxilofacial do Hospital Universitário Lauro Wanderley. **Relato de caso:** Paciente do gênero masculino, raça branca, 35 anos de idade, compareceu ao serviço queixando-se de aumento de volume indolor em palato duro com evolução de 6 meses. Ao exame físico intraoral foi identificada uma lesão nodular, sésil, firme a palpação, normocrômica, medindo aproximadamente 3,0cm x 2,0 cm. Com base nas características clínicas, obteve-se como hipótese diagnóstica o AP, sendo realizada uma biópsia incisional para determinação do diagnóstico definitivo. A hipótese diagnóstica foi confirmada, e realizado o tratamento cirúrgico através da enucleação da lesão juntamente com o periosteio subjacente. O paciente está em acompanhamento há 3 meses, sem sinais de recidiva. **Conclusão:** A enucleação total da lesão é o tratamento de eleição para AP de glândulas salivares menores localizadas no palato, pois, essa modalidade de tratamento diminui a possibilidade de recidiva da lesão.

**Palavras-chave:** Neoplasia Benigna, Patologia Bucal, Medicina Bucal.  
**Área Temática:** 1b – Cirurgia Bucomaxilo

**P04 Remoção de elemento supranumerário semi-incluso na região do palato em paciente pediátrico**

Paulo Ewerton Barros De Sena; Renally França De Oliveira; Isabella Priscila Da Silva Tavares; Raissa Madeiro De Oliveira; Fernanda De Araújo Trigueiro Campos\*.

**Centro Universitário de João Pessoa – UNIPE**  
Paulo\_ewerton\_31@hotmail.com

**Introdução:** De etiologia desconhecida, os dentes supranumerários podem trazer várias alterações na dentição normal, como complicações na erupção dos dentes permanentes, posicionamento ectópico, além de intercorrências funcionais e estéticas. Quando diagnosticados, geralmente no exame de rotina, sua remoção cirúrgica está indicada. **Objetivo:** Apresentar a remoção cirúrgica de um elemento supranumerário em paciente pediátrico. **Relato de Caso:** Paciente melanoderma, 9 anos, normossistêmico, assintomático apresentou-se com dente semi incluso na região anterior de palato duro. Foi realizada uma radiografia panorâmica, confirmando tratar-se de um supranumerário, sem anormalidade. Diante da presença do elemento, suspeitava-se de impactação do dente 13, que ainda encontrava-se intraósseo. Dessa forma foi realizado o procedimento cirúrgico para remoção do elemento dentário, sob anestesia local, em ambiente ambulatorial. **Conclusão:** O tratamento proposto para este caso, teve como finalidade estética e desobstruir a via eruptiva do elemento 13, já que o dente supranumerário fatalmente causaria retardo de sua erupção. O paciente evoluiu sem intercorrências.

**Palavras-chave:** Dentes Supranumerários, Odontopediatria, Cirurgia.  
**Área temática:** 1b – Cirurgia Bucomaxilo

**P05** Variação anatômica em molar inferior: canal médio mesial - Relato de caso clínico

Cynára Liane Jales Ataide de Melo; Thiago Farias Rocha Lima\*

**Centro Universitário de João Pessoa-UNIPÊ**  
cynara\_liane@hotmail.com

**Introdução:** O grande desafio da endodontia é vencer a variabilidade morfológica do sistema de canais radiculares. **Objetivo:** O objetivo deste trabalho é apresentar um caso clínico, realizado com auxílio do microscópio operatório, de um molar inferior com 5 canais. **Relato de caso:** Paciente do sexo masculino, 26 anos, compareceu ao consultório particular com necessidade de tratamento endodôntico no elemento 36, diagnosticado com necrose pulpar. Na primeira sessão, realizou-se o acesso coronário, o que permitiu a localização de 4 canais: 2 na raiz mesial e 2 na raiz distal. No entanto, foi observado um leve sangramento na região entre os canais méso-vestibular e méso-lingual, fazendo-se necessário um desgaste conservador por meio de insertos ultrassônicos. Um quinto canal foi identificado, denominado de canal médio-mesial. O preparo químico-mecânico foi realizado com os instrumentos reciprocantes WaveOne Gold 35.06 nos canais mesiais e 45.05 nos canais distais. A substância química auxiliar de eleição foi a clorexidina gel 2%. Após completa instrumentação, o Ultracal XS foi utilizado como medicação intra-canal por 7 dias. Na segunda sessão, realizou-se a obturação do canal radicular. **Conclusão:** Por meio deste caso clínico, conclui-se que, durante a realização do tratamento endodôntico, o profissional deve ter conhecimento e domínio sobre a anatomia interna e o uso de equipamentos que possibilitem maior iluminação e magnificação do campo operatório auxilia a localização de canais extras e contribuem para o sucesso da terapia endodôntica.

**Palavras-chave:** Endodontia, Canal Radicular, Necrose Pulpar.  
**Área temática:** 2b – Terapia Endodôntica

**P06** Sistema rotatório x sistema reciprocante: análise da dor pós-tratamento endodôntico – estudo piloto

Isabelly de Oliveira Cavalcante; Carmellyo Pires Leite Santiago; Fábio Luiz Cunha D'Assunção; José Cordeiro Lima Neto; Juan Ramos Salazar Silva; Juliane Fabrício Ascendino; Taisa Mara dos Santos Souza; Thiago Farias Rocha Lima\*

**Universidade Federal da Paraíba – UFPB**  
isabellycavalcante@gmail.com

**Introdução:** A dor pós-tratamento endodôntico é um importante critério clínico, pois sua presença afeta a qualidade de vida do paciente. **Objetivo:** O objetivo desta pesquisa foi comparar a ocorrência de dor pós-operatória entre o sistema reciprocante WaveOne Gold (WOG) e o sistema rotatório ProTaper Next (PTN) em pacientes tratados endodônticamente em sessão única. **Metodologia:** Para o teste piloto, foram atendidos 22 pacientes (1 dente por paciente) que apresentaram necrose pulpar em molares inferiores. Os atendimentos foram realizados por dois especialistas calibrados quanto ao protocolo de instrumentação. Após o tratamento, os pacientes foram questionados por um terceiro avaliador, cego quanto ao sistema utilizado, sobre a presença de dor pós-operatória por meio de uma escala de classificação verbal (0 – sem dor; 1 – dor leve; 2 – dor moderada; 3 – dor severa) em quatro momentos: imediatamente, após 24h, 72h e 7 dias. O teste qui-quadrado foi aplicado para análise estatística. **Resultados:** Os resultados revelaram que nenhum paciente relatou dor imediatamente após o tratamento. No grupo PTN, 2 pacientes relataram dor leve e 2 dor moderada, após 24h. Apenas um paciente relatou dor após 72 horas e 7 dias, de intensidade moderada. No grupo WOG, 3 pacientes relataram dor moderada após 24 horas. Nos demais tempo, não houve dor. Não houve diferença estatística entre os grupos avaliados, tanto com relação à frequência e intensidade de dor ( $p>0,05$ ). **Conclusão:** Conclui-se que diferentes cinemáticas utilizadas na instrumentação mecanizada dos canais radiculares não se diferiram com relação à frequência de dor pós-operatória.

**Palavras-chave:** Endodontia, Dor Pós-operatória, Molares.  
**Área temática:** 2b – Terapia Endodôntica

**P07** Influência de medicações intracanaís na variação do pH da superfície radicular em reabsorções externas simuladas

Juliane Fabrício Ascendino; Isabelly de Oliveira Cavalcante; Fábio Luiz Cunha D'Assunção; Juan Ramon Salazar Silva; Thiago Farias Rocha Lima\*.

**Universidade Federal da Paraíba – UFPB**  
julianeascendino@gmail.com

**Objetivo:** O objetivo foi verificar a influência de medicações intracanaís à base de hidróxido de cálcio com diferentes veículos na alteração de pH da superfície radicular em reabsorções externas simuladas. **Metodologia:** Foram selecionados 100 dentes unirradiculares. As coroas foram seccionadas, o comprimento das raízes foi padronizado e o preparo químico-mecânico foi realizado. As reabsorções foram simuladas no terço médio da raiz e apresentavam 3mm de diâmetro. Os espécimes foram divididos em 5 grupos experimentais: G1-Ca(OH)<sub>2</sub>+soro fisiológico; G2-Ca(OH)<sub>2</sub>+clorexidina líquida 2%; G3-Ca(OH)<sub>2</sub>+clorexidina gel; G4-Ca(OH)<sub>2</sub>+clorexidina gel+óxido de zinco e Grupo controle (sem medicação). Após a inserção das medicações, as mensurações de pH na superfície radicular externa foram realizadas com um microeletrodo após 3 e 24hrs, 1,2,3 e 4 semanas. A análise de variância (ANOVA) e o teste de Tukey foram aplicados para análise estatística. **Resultados:** O G4 foi o que apresentou o maior pH em todos os tempos avaliados, diferindo-se estatisticamente dos demais grupos ( $p<0,05$ ). O pico máximo de pH nos G1 e G2 foi alcançado na primeira semana e no G3 na segunda semana. O declínio nos valores de pH foi mais lento no grupo 3, quando comparado aos grupos 1 e 2, com diferença estatística ( $p<0,05$ ). Na 4ª semana, apenas o G3 e G4 mantiveram o pH acima de 9. **Conclusão:** O soro fisiológico e a clorexidina, líquida ou gel, revelaram-se eficientes na manutenção do pH alcalino na superfície radicular, entretanto a pasta que associa hidróxido de cálcio, clorexidina gel e óxido de zinco mostrou os melhores resultados, revelando-se uma medicação promissora para o tratamento de reabsorções inflamatórias externas.

**Palavras-chave:** Hidróxido de cálcio, Clorexidina, Endodontia.  
**Área temática:** 2b – Terapia endodôntica

**P08** Tratamento endodôntico em sessão única por indicação protética: relato de caso

Thaysi de Fátima Alves Rolim; Carmellyo Pires Leite Santiago; Taisa Mara dos Santos Sousa; José Cordeiro Lima Neto\*.

**Universidade Estadual da Paraíba – UEPB**  
thaysirolim95@gmail.com

**Objetivo:** Relatar um caso de tratamento endodôntico em sessão única por indicação protética realizado na clínica de odontologia da Universidade Federal da Paraíba. **Relato de caso:** Paciente do sexo masculino, pardo, 31 anos, procurou a clínica escola de odontologia da Universidade Federal da Paraíba, queixando-se de fratura dentária. Ao exame clínico foi observado uma extensa restauração no dente 37 e a necessidade de avaliação endodôntica para posterior reabilitação protética. O atendimento clínico foi realizado por um cirurgião dentista, especialista em endodontia, aluno do Programa de Pós-Graduação em Odontologia (PPGO) da Universidade Federal da Paraíba. Durante a anamnese, o paciente relatou a presença de sintomatologia dolorosa provocada por estímulo, localizado, de curta duração, intermitente, sensível ao frio e de intensidade severa. No exame intrabucal, o teste de percussão vertical foi positivo. A radiografia periapical revelou proximidade do material restaurador com a polpa dentária e ausência de lesão periapical. Diagnóstico final: pulpíte reversível. O tratamento endodôntico foi realizado em sessão única, utilizando o sistema reciprocante (WaveOne Gold). Após acesso, odontometria eletrônica e glide path, o preparo foi realizado com as limas WaveOne Gold Primary nos canais mesiais e WaveOne Gold Large no canal distal. A obturação dos canais radiculares foi realizada com os cones WaveOne da linha tradicional e o paciente foi encaminhado para a clínica de prótese. **Conclusão:** O tratamento endodôntico é fundamental para que haja sucesso nas reabilitações protéticas.

**Palavras-chave:** Endodontia, Odontologia, Prótese.  
**Área temática:** 2b – Terapia Endodôntica.

**P09** Terapia endodôntica em sessão única com sistema rotatório: relato de caso

Thaysi de Fátima Alves Rolim; Carmellyo Pires Leite Santiago; Taisa Mara dos Santos Sousa; José Cordeiro Lima Neto\*.

Universidade Estadual da Paraíba – UEPB  
thaysirolim95@gmail.com

**Objetivo:** Relatar um caso de tratamento endodôntico em sessão única realizado na clínica de odontologia da Universidade Federal da Paraíba. **Relato de caso:** Paciente do sexo masculino, 57 anos, procurou a clínica escola de odontologia da Universidade Federal da Paraíba para tratamento odontológico. O atendimento foi realizado por um cirurgião dentista, especialista em endodontia, integrante do Programa de Pós Graduação em Odontologia da Universidade Federal da Paraíba. Ao exame clínico foi observado a presença de lesão cariiosa extensa no dente 37. O paciente não relatou sintomatologia dolorosa, sendo os testes de sensibilidade térmica negativos e apenas o teste de percussão vertical positivo a dor. A imagem radiográfica periapical revelou uma extensa área radiolúcida, sugestiva de cárie e ausência de lesão periapical. Diante das características clínicas e radiográficas chegou-se ao diagnóstico de necrose pulpar. O tratamento dos canais radiculares foi realizado em sessão única com o sistema rotatório (ProTaper Next). Após exploração, odontometria eletrônica e glide path, o preparo dos canais foi realizado pela técnica coroa ápice com instrumentos rotatórios ProTaper Next. O instrumento memória usado nos canais mesiais foi a lima X2 (25.06) e para o canal distal, a lima X5 (50.05). As limas foram acionadas no motor endodôntico em 300rpm, com torque de 2N.cm. Os canais radiculares foram obturados com os cones de Guta Percha calibrados com o sistema adotado. Em seguida, o paciente foi encaminhado para a clínica de dentística. **Conclusão:** A terapia endodôntica realizada seguindo os princípios diagnósticos e técnicos adequados possibilitam o sucesso e longevidade ao tratamento.

**Palavras-chave:** Endodontia, Odontologia, Tratamento do Canal Radicular.

**Área temática:** 2b – Terapia Endodôntica.

**P10** Conhecimento de estudantes da área da saúde sobre as práticas de higienização das mãos no atendimento clínico: Relato de experiência

Arthur Antonio Santana; Rafaela Pequeno Reis Sousa; Vanessa Alves de Medeiros; José Lacerda das Neves; Mariana Souza Gomes; Criseuda Maria Benício Barros; Darlene Cristina Ramos Eloy Dantas; Denise Nóbrega Diniz\*.

Universidade Estadual da Paraíba – UEPB  
arthur.thr@gmail.com

**Introdução:** Há séculos foi constatada a importância da higiene das mãos para o controle das infecções. As mãos são os principais meios de transmissão de microorganismos, e, levando em consideração que os estudantes da saúde entram em contato direto com os pacientes, a higienização das mãos deve ser exercida criteriosamente na atividade clínica. **Objetivo:** O presente relato busca demonstrar o conhecimento de estudantes de cursos de graduação em saúde sobre as práticas de higienização das mãos no atendimento clínico. **Relato de experiência:** Estudantes dos cursos de saúde que atuam nas clínicas-escola de Odontologia, Enfermagem, Farmácia e Fisioterapia do Campus I da UEPB participaram do estudo, totalizando 344 discentes. Foi utilizado um questionário composto por perguntas fechadas a respeito das práticas de higienização das mãos no atendimento clínico dos referidos cursos. A partir disso, observou-se que 41,9% dos estudantes não receberam algum treinamento em higienização das mãos; 69,5% afirmaram existir preparação alcoólica para higienização das mãos; 69,2% dos estudantes afirmaram não existir cartazes expostos nos pontos de assistência/tratamento dos pacientes sobre a higienização das mãos; 43,9% afirmaram não servir de exemplo a respeito de sua higienização das mãos; 33,3% receberam orientações da higienização das mãos apenas de forma teórica e 26,6% não receberam orientações teóricas nem práticas. **Conclusão:** Identificou-se déficit acerca do conhecimento de estudantes da saúde sobre a higienização das mãos no atendimento clínico, causado pela carência de orientações, principalmente práticas.

**Palavras chave:** Higiene das mãos, Infecções, Estudantes.

**Área temática:** 3b – Controle de Infecção / Microbiologia / Imunologia

**P11** Testes rápidos para prevenção, diagnóstico e controle da Hepatite B e C: no Núcleo Universitário de Biossegurança em Saúde (NUBS) da UEPB

Yuri Lins dos Santos; Ruan Felipe Ferreira Tomé; Antares Silveira Santos; Vanessa Alves de Medeiros; Victor Mendes de Vasconcelos; Mariana Souza Gomes; Criseuda Maria Benício Barros\*.

Universidade Estadual da Paraíba – UEPB  
yuribmx10@hotmail.com

**Objetivo:** Analisar a situação imunológica contra Hepatite B dos acidentados com exposição a risco biológico atendidos pelo Núcleo Universitário de Biossegurança em Saúde (NUBS) do departamento de odontologia da Universidade Estadual da Paraíba (UEPB)/Campus-I, bem como verificar os resultados dos testes rápidos (TR) para possível diagnóstico, tratamento, controle da comunidade acadêmica e usuários dos serviços de saúde da UEPB. **Relato de experiência:** O NUBS é um programa que realiza atividades de ensino, pesquisa e extensão, tendo como um dos principais focos a Biossegurança, exemplificando-se através da realização de TR que visam a prevenção da Hepatite B (HBV) e C (HCV) nos acidentes ocupacionais buscando o controle destas infecções. A coleta de dados foi realizada em 85 prontuários do NUBS nos quais verificou-se duas informações de cada paciente: os que continham Esquema Vacinal para Anatox Tetânica e/ou HBV; Destes 47 possuíam HBV incompleta, 37 com DT também incompleto. A partir dos 84 pacientes que tinham HBV e DT inconcluso 2,4% tiveram sorodiagnóstico positivo para Hepatite C. **Conclusão:** Os TR das Hepatites B e C são relevantes para o diagnóstico da doença, permitindo a visualização das características epidemiológicas da população. Ademais, os dados que são coletados servem para controle de infecção no meio acadêmico em eventuais acidentes com risco biológico (perfuro cortantes), bem como a promoção de saúde por meio da imunização para HBV e DT de Docentes e Discentes da área da saúde e à comunidade adstrita. Deste modo, os TR são de grande importância para biossegurança no âmbito universitário e social.

**Palavras-chave:** Hepatite B, Hepatite C, Serviços Preventivos de Saúde.

**Área temática:** 3b – Controle de Infecção / Microbiologia / Imunologia

**P12** Aplicabilidade das normas de biossegurança na central de esterilização do UNIPÊ: projeto integrador

José Jhenikártery Maia de Oliveira; Ellen Thaynar Alves Brito; Ingrid da Rocha Ribeiro; Rafael Alves Pires Mendes Campos; Maria Regina Macedo-Costa\*.

Centro Universitário de João Pessoa – UNIPÊ  
jhenikarteryamaia2008@hotmail.com

**Introdução:** A presença de nutrientes, secreções e restos celulares favorecem a colonização microbiana. Sabendo disso, há uma séria preocupação em virtude a diversidade e complexidade dessa microbiota, principalmente devido os riscos de transmissão durante o atendimento odontológico, no entanto a efetivação da biossegurança, para prevenir o controle de infecções e o serviço de qualidade do cirurgião-dentista é de suma importância. **Objetivo:** O trabalho tem como objetivo informar aos alunos do 1º período do curso de odontologia a importância das noções teóricas e práticas da biossegurança no ambiente clínico. **Metodologia:** Esse trabalho foi proposto pelo projeto integrador do 1º período de odontologia do UNIPÊ. No entanto, foi executado na clínica-escola de odontologia da instituição, mais especificadamente no Centro de Material e Esterilização (CME). **Resultados:** Os resultados apontam que devem ser realizadas adequações desde o uso do EPI, como também, no processo de lavagem, empacotamento e descarte dos materiais que foram utilizados durante o atendimento ambulatorial na clínica-escola. **Conclusão:** Mediante o exposto, a aplicabilidade das normas de biossegurança é a base para realização dos serviços odontológicos de qualidade, tendo em vista a exposição dos profissionais e alunos no exercício dessa prática, quando deve-se visar principalmente a promoção de saúde, a segurança própria e dos pacientes.

**Palavras-chave:** Biossegurança, Microbiologia, ANVISA.

**Área temática:** 3b – Controle de Infecção / Microbiologia / Imunologia



**P13** Terpineol e Cinamaldeído inibem cultura plactônica de Candida

Nadiny Cezar Rodrigues; Loyse Martorano Fernandes; Leopoldina de Fátima Dantas de Almeida\*.

**Universidade Federal da Paraíba – UFPB**  
nadyncrodrigues@outlook.com

**Objetivo:** Definir a menor concentração dos fitoconstituintes cinamaldeído e terpineol capaz de inibir o crescimento visível de *C. albicans*, *C. glabrata* e *C. krusei*. **Metodologia:** Foi utilizado o ensaio da microdiluição em meio RPMI 1640 em placas de 96 compartimentos. Cepas de referência de *C. albicans* (ATCC 90028), *C. glabrata* (ATCC 2001) e *C. krusei* (ATCC 34135) foram reativadas em meio saburaund Dextrose e em seguida realizado o inóculo com densidade celular de 103cels/mL ( $\lambda$  600 nm). Os fitoconstituintes foram diluídos em solução estoque de 40mg/mL, em meio RPMI e 0,1% de Tween 80. Diluições seriadas dos fitoconstituintes variaram entre 10.000µg/mL e 5 µg/mL. Foram realizados controles positivos com solução de Nistatina a 100.000UI, além dos controles de esterilidade e crescimento. Resultados: Verificou-se que a CIM de terpineol e de cinamaldeído foi de 312,5 µg/mL e 40 µg/mL, respectivamente, tanto para *C. albicans* quanto para *C. glabrata*. Já a CIM para a *C. krusei* foi de 40 µg/mL de terpineol e de 20 µg/mL de cinamaldeído. **Conclusão:** As substâncias avaliadas apresentaram atividade inibitória satisfatória frente às cepas avaliadas, viabilizando seu uso nas CIM encontradas.

**Palavras-chave:** Microbiologia, Concentração Inibitória Mínima, Fitoterapia.

**Área Temática:** 3b – Controle de Infecção / Microbiologia / Imunologia

**P15** Importância do pronto atendimento em casos de exposição a riscos biológicos em profissionais da área de odontologia

Rafaela Pequeno Reis Sousa; Mariana Souza Gomes; Arthur Antônio Santana; Criseuda Maria Benício Barros\*.

**Universidade Estadual da Paraíba – UEPB**  
rafaelapequeno@gmail.com

**Introdução:** Profissionais e acadêmicos da área de saúde estão susceptíveis a riscos biológicos em decorrência da manipulação de materiais potencialmente contaminados. Diante disto, é necessário um serviço de pronto-atendimento a fim de diagnosticar e encaminhar estes profissionais a um serviço de saúde especializado. **Objetivo:** Relatar a importância de um setor de prevenção e assistência a acidentes com risco biológico para profissionais e acadêmicos da Odontologia. **Relato de experiência:** O projeto de extensão “Manejo e Segregação do Material Perfurocortante em Profissionais da Área da Saúde”, que faz parte do Núcleo de Biossegurança em Saúde da Universidade Estadual da Paraíba, atua disponibilizando testes imunorápidos para HIV, sífilis, hepatite B e C, para profissionais que se acidentaram com fluidos contaminantes ou materiais perfurocortantes. Este setor, localizado no Departamento de Odontologia da UEPB - campus I, realiza o acolhimento psicológico e faz os testes rápidos no paciente-fonte e no profissional acidentado, com o intuito de diagnosticar nas primeiras 2 horas pós-acidente quaisquer infecções, conforme norma do Ministério da Saúde. Os resultados destes testes são emitidos em no máximo 30 minutos e, caso seja diagnosticado alguma patologia, o profissional é encaminhado ao serviço de infectologia do Hospital Universitário da UFCG. O referente projeto já realizou entre os anos de 2014 e 2016 mais de 120 testes, notificando estes acidentes. **Conclusão:** Dessa forma, este projeto de extensão minimiza o risco de infecções e contaminação para os profissionais e acadêmicos da área de odontologia.

**Palavras-chave:** Riscos Ocupacionais, Exposição a Agentes Biológicos, Odontólogos.

**Área Temática:** 3b – Controle de Infecção / Microbiologia / Imunologia

**P14** A incidência de sífilis nos testes rápidos do Núcleo Universitário de Biossegurança em Saúde (NUBS) da UEPB

Ruan Felipe Ferreira Tomé; Yuri Lins dos Santos; Antares Silveira Santos; Vanessa Alves de Medeiros; Victor Mendes de Vasconcelos; Mariana Souza Gomes; Paulo Rodrigues de Lima Filho; Criseuda Maria Benício Barros\*.

**Universidade Estadual da Paraíba – UEPB**  
ruanfomer@gmail.com

**Objetivo:** Contabilizar a incidência de sífilis a partir da análise dos prontuários dos testes rápidos para sífilis do Núcleo Universitário de Biossegurança em Saúde (NUBS), do Departamento de Odontologia da Universidade Estadual da Paraíba – UEPB. **Relato de experiência:** O NUBS é um programa de extensão com vistas a desenvolver estratégias para minimizar o risco ocupacional de profissionais e estudantes da área de saúde e a prevenção e controle de doenças imunopreveníveis e infectocontagiosas. Uma das ações desse programa é a realização de Teste Rápido-TR para as doenças sexualmente transmissíveis como: o vírus HIV, Sífilis e Hepatites B e C. Antes da realização dos referidos testes é realizado anamnese, em casos de resultados reagentes é oferecido ao paciente escuta psicológica, encaminhamento a exames complementares e consulta com infectologista. Frente ao exposto, foram analisados 216 prontuários do NUBS, o critério de inclusão era constar no prontuário a realização de TR para Sífilis. Destes observou-se 5,55% dos resultados reagentes para Sífilis, dados que confirmam o aumento da doença, que segundo o Ministério da Saúde o número de pessoas infectadas no Brasil aumentou 32,7% de 2014 a 2015. **Conclusão:** A relevância da promoção de campanhas para testes rápidos está no diagnóstico precoce da doença, na melhoria da qualidade de vida da comunidade acadêmica e adstrita da UEPB, bem como dos usuários dos serviços de saúde desta IES. Além disso, na elaboração de políticas públicas assistenciais e voltadas para as necessidades da população a exemplo das temáticas abordadas nos minicursos proferidos no meio acadêmico tal como a sífilis e sua incidência crescente nas pessoas.

**Palavras-chave:** Sífilis, Sorodiagnóstico da sífilis, Biossegurança.

**Área temática:** 3b – Controle de Infecção / Microbiologia / Imunologia

**P16** Mães nutrízes submetidas à tratamento odontológico e os reflexos da farmacoterapêutica materna em lactentes

Ewelyn Maria de Lima Albuquerque; Ludymilla Linéia Almeida de França; Layla Serrano de Lacerda; Karla Veruska Marques Cavalcante da Costa; Katy Lísias Gondim Dias de Albuquerque; Diego Nunes Guedes\*.

**Universidade Federal da Paraíba – UFPB**  
ewelynlima@hotmail.com

**Introdução:** Alguns dos fármacos administrados a nutrízes podem ser encontrados no leite materno. Durante a lactação, deve-se evitar a administração de medicamentos que apresentam maiores riscos ou que não possuem dados disponíveis sobre sua segurança. **Objetivo:** Identificar os principais grupos farmacológicos que oferecem riscos para o lactente com mães nutrízes em tratamento odontológico. **Metodologia:** Foi elaborada uma revisão bibliográfica através de uma revisão bibliográfica elaborada a partir da busca na literatura especializada e sites de buscas sobre o tema. **Resultados:** Os fármacos foram classificados em uma tabela, contendo as principais classes utilizadas na prática odontológica. Os sedativos-hipnóticos podem causar nos lactentes sedação, sucção débil e letargia, o uso dos analgésicos não-opioides e anti-inflamatórios não esteroides trazem riscos como anorexia, anemia hemolítica, petéquias, acidoze metabólica, convulsões e síndrome de Reye. Analgésicos opioides causam sedação, apneia e constipação, a maioria dos antibióticos podem causar irritação, choro excessivo, distúrbios do sono, recusas das mamadas e rigidez de nuca, o uso dos anestésicos locais requer cautela devido à falta de dados sobre sua segurança e excreção no leite materno. **Conclusão:** Portanto o cirurgião-dentista deve buscar condutas racionais e responsáveis, com o intuito de evitar os efeitos adversos que podem ser causados pelo uso de medicamentos. É de suma importância a atualização permanente do profissional, através de busca por novas informações em referências atualizadas ou em centros especializados, sobre os medicamentos e seus possíveis efeitos nocivos a mãe e ao bebê.

**Palavras-chave:** Tratamento Odontológico, Prescrição de Medicamentos, Leite Materno.

**Área temática:** 3c- Fisiologia / Bioquímica / Farmacologia

**P17 Procedimento Preparatório Face a Face Frente à Ansiedade e Dor em Jovens Submetidos à Exodontia de Terceiro Molar**

Lucas Claudino de Oliveira; Ingrid Claudino Ribeiro; Nara Régia da Silva Domingos; Naiane Vieira Campos; Rafael Guedes de Paiva; Diego Nunes Guedes\*.

**Universidade Federal da Paraíba – UFPB**  
lcsclaudino@hotmail.com

**Introdução:** A ansiedade e a dor desencadeadas frente ao tratamento odontológico são fatores que provocam alterações comportamentais e fisiológicas, representando risco ao indivíduo e à visita ao dentista. **Objetivo:** Identificar os efeitos de um procedimento preparatório face a face frente aos níveis de ansiedade, mudanças fisiológicas e dor de pacientes odontológicos submetidos à extração de terceiros molares. **Metodologia:** Fez-se uso de uma ficha clínica a qual foi dividida em (1) Identificação do paciente; (2) Anamnese do paciente; (3) Diagnóstico; (4) Avaliação pré-operatória; (5) Trans-operatória; (6) Avaliação pós-operatória imediata; (7) Avaliação pós-operatória 3 dias; (8) Avaliação pós-operatória 7 dias (antes da retirada dos pontos). Sendo realizado orientações pré operatórias e pós operatórias, concomitantemente a avaliação do nível da dor do paciente utilizando a escala visual analógica (EVA). **Resultados:** Obteve-se que a informação prévia foi eficiente para diminuição significativa dos relatos de dor sensorial após a exodontia. **Conclusão:** Comprovou-se que os processos de preparação usando informação prévia em situações de extração de terceiros molares mostram a importância da adoção de uma abordagem psicossocial como peça fundamental no processo de saúde.

**Palavras-chave:** Ansiedade, Exodontia, Terceiro Molar.  
**Área Temática:** 3c- Fisiologia / Bioquímica / Farmacologia

**P18 Sugestão de um Protocolo Farmacológico para Controle da Dor Decorrente da Exodontia de Terceiros Molares**

Lucas Claudino de Oliveira; Ewelyn Maria de Lima Albuquerque; Nara Regia da Silva Domingues; Naiane Vieira Campos; Rafael Guedes de Paiva; Diego Nunes Guedes\*.

**Universidade Federal da Paraíba –UFPB**  
lcsclaudino@hotmail.com

**Introdução:** A remoção de terceiros molares é uma intervenção frequente em cirurgia bucal e serve como um excelente modelo para se estudar a dor. **Objetivo:** Avaliar a eficácia de um protocolo farmacológico de dexametasona 4 mg, como medicação pré-operatória e a mepivacaína com adrenalina 1:100.000 como solução anestésica sobre a intensidade de dor decorrente da remoção de terceiros molares de acordo com a classificação de Pell e Gregory classe A e B. **Metodologia:** Foi criada uma amostra composta por 7 indivíduos, com indicação da exodontia de terceiros molares superiores, totalizando um total de 10 cirurgias, nas quais a dor pós operatória foi avaliada através de uma escala visual analógica (EVA), pelo consumo de analgésicos e por orientações pré e pós operatórias. **Resultados:** Indicaram uma menor intensidade de dor empregando a dexametasona 4mg em conjunto com a mepivacaína, nas primeiras 24 horas pós-cirúrgicas. **Conclusão:** Destarte, o protocolo utilizado constituiu-se numa opção clinicamente segura quando se pretende controlar a dor decorrente da exodontia de terceiros molares.

**Palavras-chave:** Analgesia, Anestésicos Locais, Cirurgia Bucal.  
**Área Temática:** 3c- Fisiologia / Bioquímica / Farmacologia

**P19 Elaboração de cartilha para orientação de uma conduta terapêutica racional na remoção de terceiro molar incluso**

Ewelyn Maria de Lima Albuquerque; Lucas Claudino de Oliveira; Isabella Melo Claudino Moreira; Rafael Guedes de Paiva; Diego Nunes Guedes\*.

**Universidade Federal da Paraíba – UFPB**  
ewelynlima@hotmail.com

**Introdução:** O sucesso de uma cirurgia depende diretamente do planejamento, técnica cirúrgica e uma conduta terapêutica racional, essa acontece por meio de orientações pré e pós-operatórias sobre o uso adequado dos medicamentos prescritos. **Objetivo:** Criar Cartilha informativa aos pacientes submetidos à remoção de terceiro molar incluso. **Metodologia:** Elaborou-se uma Cartilha sobre a farmacoterapia cirúrgica, enfatizando os fármacos mais utilizados pela odontologia. Por meio do contato direto com pacientes jovens entre 18 e 25 anos, de ambos os sexos, residentes na cidade de João Pessoa, encaminhados para o Serviço odontológico do Unipê (Clínica-Escola), coletando-se necessidades informativas acerca da farmacoterapia implementada desde o dia de sua cirurgia até o pós-cirúrgico. **Resultados:** Obteve-se concretamente o retorno positivo daqueles pacientes que foram orientados através da cartilha, pois estes passaram a ver a real importância do correto uso dos medicamentos bem como informações importantes sobre as principais classes medicamentosas. Constatou-se também por parte desses, a conscientização da utilização dos medicamentos, fazendo com que não utilizassem medicamentos sem orientação do profissional adequada. **Conclusão:** Diante disso, constatou-se a conscientização da utilização dos medicamentos, fazendo com que não utilizassem medicamentos sem orientação do profissional adequada. Com isso, foi possível minimizar riscos e propiciar uma recuperação mais rápida e segura.

**Palavras-chave:** Cirurgia bucal, Prescrição de Medicamentos, Dente Incluso.  
**Área temática:** 3c- Fisiologia / Bioquímica / Farmacologia

**P20 Alveólise associada ao traumatismo dentário e sua repercussão na cavidade bucal: relato de caso**

Daldiane Araújo Galdino; Marayza Alves Clementino; Adriana Pimentel; Kátia Botelho; Monalisa Cesarino Gomes\*.

**Universidade Estadual da Paraíba – UEPB**  
daldiane.araujo.18@gmail.com

**Introdução:** A alveólise caracteriza-se pela exposição da porção apical e/ou vestibular da raiz do dente decíduo na cavidade bucal, devido a reabsorção da tábua óssea vestibular. Sua etiopatogenia pode ser de origem traumática, como também decorrente de infecção no periápice e/ou periodontal de origem cariosa. **Objetivo:** Apresentar as alterações bucais decorrentes de uma alveólise causada por traumatismo dentário em dente decíduo, como também estratégias de prevenção e tratamento. **Relato de Caso:** Paciente do sexo masculino, quatro anos de idade, compareceu à Clínica de Odontopediatria, acompanhado pela sua responsável. Na anamnese a mãe informou que procurou atendimento para o filho porque se queixava de "abscessos nos dentes da frente" (SIC). E relatou que a criança havia caído por volta dos dois anos de idade. Após anamnese, realizou-se exame clínico, no qual se observou cárie extensa nos dentes anteriores superiores e uma região de tecido duro e inflamada na mucosa devido ao acúmulo de biofilme. No exame radiográfico verificou-se o grau de rizólise e rizogênese dos dentes. Após os exames clínico e radiográfico, constatou-se que os ápices radiculares dos elementos 51 e 61 se exteriorizavam na mucosa vestibular superior, tendo como hipótese diagnóstica uma alveólise, provavelmente devido o trauma ocorrido anteriormente. O tratamento realizado foi a exodontia dos dentes 51 e 61. As outras condições clínicas do paciente também receberam tratamento. **Conclusão:** É essencial que o cirurgião dentista tenha conhecimento das possíveis alterações dos tecidos bucais decorrentes de algum trauma sofrido na infância, como também das opções de tratamento disponíveis para esses casos.

**Palavras-chave:** Traumatismos dentários, Criança, Odontopediatria.  
**Área temática:** 4a - Odontopediatria

**P21** Avaliação periódica das condições bucais de pacientes em ambiente hospitalar: uma vivência em oncologia pediátrica

Danyllo Guimarães Morais Barros; Viviane Costa Silva; Diego Filipe Bezerra Silva; Isaac Wilson Pereira de Almeida; William Alves de Melo Junior\*.

Universidade Estadual da Paraíba - UEPB  
danyllogmb@gmail.com

**Introdução:** No âmbito hospitalar a abordagem multidisciplinar oncológica se tornou uma necessidade, tendo em vista que o ser humano é multidimensional e precisa ser tratado integralmente. Das áreas do conhecimento atuantes nesse contexto, pode-se destacar a Odontologia, que deve participar ativamente na prevenção e no controle das complicações bucais decorrentes da quimioterapia antineoplásica. **Objetivos:** Relatar a experiência de atuação de um projeto de extensão na prática de exames físicos intraorais periódicos. **Relato de experiência:** O projeto A Laserterapia na prevenção e tratamento das complicações orais em oncologia incorpora em seus exercícios princípios assistenciais que excedem a simples aplicação da terapia a laser. Dentre essas práticas assistencialistas, a efetuação de exames físicos intrabucais frequentes revelam-se uma ferramenta essencial na detecção de afecções bucais, como a mucosite oral, cáries, leucoplasias e outras lesões. Essa ação possibilita o estabelecimento de diagnósticos e a execução de intervenções que busquem a prevenção e o tratamento precoce de problemas que levem ao agravamento das condições clínicas dos infantes, além de fazer parte do processo de preservação de procedimentos odontológicos. **Conclusão:** A condição bucal do paciente oncopediátrico revela-se debilitada. Assim, a periodicidade na realização de exames intraorais é extremamente importante e contribui para um melhor progresso de cura da doença, diminuindo a ocorrência de possíveis interrupções no regime terapêutico, reduzindo o número de internações e auxiliando na promoção de um prognóstico positivo.

**Palavras-chave:** Odontologia, Exame Bucal, Oncologia.  
**Área Temática:** 4a – Odontopediatria

**P22** Assistência divertida e educativa na sala de espera em odontopediatria: Relato de experiência

Gabriella Maria Lopes Negromonte Silva; Bruna França Gomes Vieira; Priscila Luna Freire; Luiza Moreira Rabello; Marcos Aurélio Vasconcelos de Lima Junior; Victor Araújo Gomes; Bárbara Farias Lopes de Andrade; Fernanda de Araújo Trigueiro Campos\*.

Centro Universitário de João Pessoa – UNIPÊ  
Gabriella\_negromonte17@hotmail.com

**Objetivo:** O presente trabalho se propõe a apresentar a importância do atendimento pré-consulta e a abordagem imediata do paciente infantil na sala de espera de uma clínica odontológica, abordando as formas de aproximação com o paciente associado a introdução de saúde bucal, bem como avaliar quais são os métodos utilizados para esse primeiro contato dentro da Clínica Escola de Odontologia da UNIPÊ. **Relato de experiência:** Através de pesquisas no banco de dados SCIELO e visita no campo da Clínica Escola de Odontologia da UNIPÊ, foram detectados métodos utilizados na ambientação e introdução à saúde bucal da criança na sala de espera. Aproveitando-se desse ambiente, alunos supervisionados por professores de saúde coletiva colocam em prática a educação em saúde utilizando brincadeiras, palestras e atividades lúdicas como recursos que promovem o desenvolvimento infantil e contribuem com a evolução da criança durante o atendimento odontológico. **Conclusão:** A ênfase dada às atividades lúdicas durante o atendimento odontológico favorece uma abordagem de relacionamento a partir da qual tornar-se possível a criação do vínculo e adesão ao tratamento. Essa adesão é mais facilmente alcançada porque o lúdico envolve a criança naquilo que ela mais tem de realizador em si mesmo: a satisfação de estar bem consigo mesma, facilitando assim a realização de quaisquer procedimentos.

**Palavras-chave:** Criança, Desenvolvimento infantil, Educação em saúde.  
**Área temática:** 4a – Odontopediatria

**P23** Perfil clínico-epidemiológico de pacientes pediátricos oncológicos assistidos em um hospital de referência

Paula Maria Maracajá Bezerra; Isabela Lima Arrais Ribeiro; Raphael Cavalcante Costa; Nyellisson Nando Nóbrega de Lucena; Lecidamia Cristina Leite Damascena; Maria Eduarda Alves Sampaio; Tamires Vieira Carneiro; Ana Maria Gondim Valença\*.

Universidade Federal da Paraíba – UFPB  
paulammaracaja@gmail.com

**Objetivo:** Descrever o perfil clínico-epidemiológico de pacientes oncopediátricos assistidos no Hospital Napoleão Laureano, Paraíba, Brasil. **Metodologia:** Realizou-se um estudo longitudinal, prospectivo e observacional, com coleta em prontuários e avaliação das condições da mucosa oral (antes e durante o tratamento quimioterápico). A avaliação da mucosa oral foi realizada por examinadores calibrados ( $\kappa > 0,70$ ), aplicando-se o Guia de Avaliação Oral Modificado (OAG). A amostra foi composta por 23 pacientes pediátricos assistidos no período de novembro de 2016 a março de 2017. **Resultados:** A maioria dos pacientes era do sexo feminino (70,0%; n=16), sendo a faixa etária com maior acometimento pelas neoplasias malignas infantis a de menores de 10 anos (52,2%; n=12). Das 47,8% (n=11) crianças que tiveram sua cor autodeclarada, 34,8% (n=8) foram tidas como pardas, 8,7% (n=2) brancas, e 4,3% (n=1) amarelas. O maior contingente de pacientes residia em cidades do interior da Paraíba (52,2%; n=12). Das patologias de base verificadas, 43,0% (n=10) corresponderam a neoplasias hematológicas, destacando-se a Leucemia Linfóide Aguda (26,1%; n=6). Dentre as neoplasias não-hematológicas, prevaleceu o osteossarcoma (8,7%; n=2). O tratamento comumente instituído foi a quimioterapia exclusiva (43,5%; n=10), sendo a mucosite oral a comorbidade mais prevalente, acometendo 43,5% (n=10) das crianças. Verificou-se a ocorrência de mucosite oral a partir da segunda semana de terapia. **Conclusão:** Houve predomínio de pacientes oncopediátricos do sexo feminino, de idade inferior a 10 anos, procedentes de cidades do interior, com neoplasias hematológicas e a comorbidade oral mais frequente foi a mucosite.

**Palavras-chave:** Mucosite, Câncer, Odontopediatria.  
**Área temática:** 4a – Odontopediatria.

**P24** Flúor e promoção da saúde bucal – abordando flúor e saúde bucal de forma lúdica com crianças até seis anos de idade

Victor Mendes de Vasconcelos; Antares Silveira Santos; Paulo Rodrigues de Lima Filho; Vanessa Alves de Medeiros; Rosa Maria Mariz de Melo Sales Marmhoud Coury\*

Universidade Estadual da Paraíba – UEPB  
victorvasconcelos@live.com

**Objetivo:** Descrever a experiência da realização de um trabalho prático de promoção em saúde bucal para crianças de até 06 anos de idade desenvolvido na Casa da Criança Dr. João Moura, localizada no município de Campina Grande, PB, tendo como enfoque a percepção da realidade por elas enfrentada. **Relato de experiência:** A Casa da Criança Dr. João Moura é uma instituição filantrópica que atende em horário integral, crianças entre 01 e 06 anos de idade em situação de vulnerabilidade social. Visto isso, as tarefas foram divididas em 03 ações distintas e de mesmo horário, dessa forma alcançando o mesmo grupo de crianças. Na 1ª ação, foi realizada uma apresentação e abordagem inicial com enfoque na cavidade oral, sua importância e estruturas, bem como o desenvolvimento da cárie. Tendo como instrumento um álbum seriado. Na 2ª ação, higienização oral e seus métodos corretos, foram os temas trabalhados. Tendo como instrumentos macro modelos e fantoches. Na 3ª ação, foi feita uma revisão sobre as abordagens anteriores. Após isso, interpelamos através de ilustrações e historinhas, a importância do flúor como agente preventivo contra a cárie, selecionando dois voluntários para evidenciar o biofilme da placa dental, com posterior aplicação de flúor e doação de escovas às crianças. **Conclusão:** Comprova-se a importância sobre a divulgação ao público infantil das maneiras corretas de higienização bucal e seus benefícios. Atividades como estas incentivam que as crianças sejam além de praticantes de bons hábitos de higiene e cuidados bucais e possam ser também multiplicadoras desses princípios, efetivando uma corrente crescente de promoção em saúde.

**Palavras Chaves:** Promoção em saúde, Higiene Bucal, Flúor.  
**Área temática:** 4a – Odontopediatria

**P25** A laserterapia na prevenção e tratamento das complicações orais em oncologia - melhorando a qualidade de vida de crianças com câncer

Viviane Costa Silva; Danyllo Guimarães Morais Barros; Diego Filipe Bezerra Silva; Isaac Wilson Pereira de Almeida; William Alves de Melo Junior\*

Universidade Estadual da Paraíba - UEPB  
vivianecostasilva94@gmail.com

**Objetivo:** Relatar a vivência em um projeto extensão e a importância da laserterapia de baixa potência (LBP) como método complementar para melhoria das condições de saúde bucal e sistêmica de pacientes oncopediátricos. **Relato de Experiência:** O projeto "A Laserterapia na prevenção e tratamento das complicações orais em oncologia" realiza aplicação de LBP em crianças submetidas à quimioterapia, visando uma melhoria na qualidade de vida das mesmas e executa ações de promoção de saúde. Uma das principais complicações orais decorrentes da quimioterapia é a mucosite oral, que provoca dores e, até mesmo, deficiência nutricional, aumentando o tempo de internação e o risco de morte. O LBP confere inúmeros benefícios, tais como: analgesia, efeitos antiinflamatórios e cicatrizantes. Assim, se mostra eficaz ao que é esperado. Além da LBP, o projeto provê às crianças materiais para higiene oral. Concomitante ao que é desenvolvido, está a vivência sobre odontologia hospitalar, cuidado, atenção, interação com os pacientes, seus familiares e com a equipe multidisciplinar, conduzindo os participantes a um entendimento mais amplo do que vem a ser o impacto do câncer na infância, o conviver com ela e a cura. **Conclusão:** O meio hospitalar exige uma vivência multidisciplinar, fornecendo aos extensionistas do projeto um ambiente rico de aprendizagem e experiências, que contribuem não apenas para a formação profissional, mas para a construção de um conceito de saúde mais amplo, como também crescimento pessoal. De fato, tem se observado uma melhoria na qualidade de vida e condição sistêmica dos pacientes assistidos, com a incorporação de saúde bucal na rotina destes.

**Palavras-chave:** Odontologia Hospitalar, Laser de Baixa Potência, Odontopediatria.

**Área temática:** 4a - Odontopediatria

**P27** Impacto da cárie dentária na infância – relato de caso

Arthur Felipe Geminiano Leite; Consuelo Fernanda Macedo de Sousa; Fábio Correia Sampaio; Jocianne Maria Felix Fernandes Nunes\*.

Universidade Federal da Paraíba – UFPB  
arthurfelipe2@hotmail.com

**Objetivo:** Demonstrar por meio de relato de caso uma criança de 12 anos que apresentava lesões de cárie extensas, mostrando as consequências da doença. **Relato de caso:** Paciente M.K.S.S, gênero masculino, leucoderma, apresentou-se à clínica de Cariologia da Universidade Federal da Paraíba, acompanhado de uma vizinha, relatando que a criança sofria bullying em decorrência de seu sorriso. Após anamnese e exame clínico, observou-se que o paciente possuía dieta cariogênica, índice de sangramento gengival (ISG) de 2,083, extensas lesões de cárie, dentre eles, os quatro incisivos superiores acometidos, além de ausência de alguns elementos dentários e índice CPO-D=14. Estabeleceu-se o plano de tratamento mais indicado para o paciente, iniciando-se por uma adequação do meio bucal, com restaurações de cimento de ionômero de vidro nos elementos anteroinferiores, além de uma orientação quanto aos hábitos alimentares e higiênicos do paciente. O tratamento ainda inclui selamento das fissuras nos dentes posteriores, exodontias, endodontias, restaurações estéticas de resina composta e confecção de próteses. **Conclusão:** A falta de diagnóstico e tratamento precoce da cárie dentária acarreta na evolução e progressão da doença, ocasionando dor, além dos prejuízos funcional e estético, ocasionando consequências sociais e funcionais ao paciente, interferindo na qualidade de vida do mesmo. O tratamento proposto visa melhorar a função e estética bucal e, principalmente, proporcionar bem estar psicológico ao paciente.

**Palavras chave:** Cárie Dentária, Bullying, Odontopediatria.

**Área temática:** 4a - Odontopediatria.

**P26** Realidade e alternativas no acondicionamento de escovas dentais em creches de Campina Grande-PB: a experiência de um Projeto de Extensão

Álisson Thiago Lima; Anna Beatriz Barbosa Falcão; Danyllo Guimarães Morais Barros; Diégo Tavares dos Santos; Helen Kaysa Cabral Caitano; Isaac Wilson Pereira de Almeida; Viviane Costa Silva; Andreza Cristina de Lima Targino Massoni\*.

Universidade Estadual da Paraíba – UEPB  
legionalisson@gmail.com

**Objetivo:** Relatar a experiência vivenciada durante o planejamento, confecção e entrega de porta-escovas em creches municipais de Campina Grande – PB, assistidas pelo Projeto de Extensão. **Relato de experiência:** O Projeto de Extensão "Atenção à Saúde Bucal de Crianças na Primeira Infância", visa a promoção da saúde, através de atividades lúdicas e já assistiu a um total de 695 crianças, em 9 creches visitadas. Uma das ações desenvolvidas pelo Projeto é a análise das condições de acondicionamento de escovas nas unidades educacionais. Quando acondicionadas individualmente, as escovas estavam em bolsa de tecido, junto à toalha de rosto da criança e protegidas por capa plástica. Quando acondicionadas coletivamente, eram mantidas em recipientes fechados de plástico, algumas escovas protegidas por capa plástica, outras não, em contato direto umas com as outras. Nenhuma escova era mantida nos banheiros, evitando exposição a certos microrganismos, e em todas as unidades educacionais as escovas possuíam identificação individual, evitando o uso da mesma escova por mais de uma criança. Os porta-escovas produzidos pelos extensionistas do Projeto foram confeccionados em plástico transparente, com aberturas para o escoamento de água e circulação de ar. Neles, as escovas ficavam de pé, sem contato direto uma com as outras. Durante a entrega do material, os educadores foram orientados no sentido de saberem as razões pelas quais as escovas devem ser acondicionadas seguindo tais critérios. **Conclusão:** As atividades desenvolvidas propiciaram uma melhoria imediata no acondicionamento das escovas dentais, favorecendo a redução de possíveis contaminações cruzadas e a prevenção de agravos à saúde.

**Palavras-chave:** Pré-escolares, Creches, Dispositivos Para o Cuidado Bucal Domiciliar.

**Área temática:** 4a - Odontopediatria

**P28** Prevalência de más oclusões em crianças com 5 anos: Uma análise do SB Brasil 2010

Ívanna Clarissa Gomes da Silva; Iara Honório da Silva; Luisiane de Ávila Silva; Wilton Wilney Nascimento Padilha\*.

Centro Universitário de João Pessoa – UNIPÊ  
ivannaclarissa1@hotmail.com

**Objetivo:** Avaliar a prevalência das más oclusões dentárias em crianças com 5 anos de idade, nas diversas regiões brasileiras. **Metodologia:** Realizou-se um estudo com abordagem indutiva e procedimento estatístico descritivo por meio de técnicas de documentação indireta, no sistema de informação do SB Brasil 2010 para dados referentes à má oclusão em crianças em todo território nacional brasileiro, levando em consideração os seguintes aspectos: chave de canino, sobressaliência e sobremordida. **Resultados:** A prevalência de má oclusão para chave de canino (Classe II) no Brasil foi de 16,6% e por região foi de: Sul 22,1%, Norte 12,3%, Nordeste 16%, Sudeste 16,7% e Centro-Oeste 13,4%. Quanto à má oclusão classe III, o Brasil apresentou um percentual de 6,4%. A região Sul mostrou prevalência de 7,6%, Norte 6,1%, Nordeste 7,1%, Sudeste 6,3% e Centro-Oeste 4,2%. A sobressaliência aumentada no Brasil foi de 22%, na região Sul foi de 33,1%, Norte 15,6%, Nordeste 24,4%, Sudeste 21% e Centro-Oeste 18%. Quanto à sobremordida reduzida, foi visto que o Brasil apresentou uma prevalência de 11,9%, a região Sul 19,4%, Norte 9,6%, Nordeste 14,1%, Sudeste 10,3%, Centro-Oeste 13%. No que diz respeito à sobremordida aberta foi visto que o Brasil apresentou um índice de 12,1%, a região Sul de 18,9%, em comparação com as outras regiões: Norte 5,9%, Nordeste 12,3%, Sudeste 12,2% e Centro-Oeste 8,4%. **Conclusão:** A prevalência de más oclusões em crianças com 5 anos apresentou maior percentual na região sul em relação as outras regiões do Brasil.

**Palavras-chave:** Má oclusão, Saúde bucal, Pré-escolar.

**Área Temática:** 4b – Ortodontia



**P29 Tratamento de mordida cruzada anterior na dentição mista – Relato de caso**

Vitória Brenda Figueiredo Fernandes; Suéllen Peixoto de Medeiros Urquiza; Janne Sibelle Idelfino Sabino; Patricia Pereira Maciel; Kássia Regina Simões Meira; Karla Maria Simões Meira\*.

**Faculdades Integradas de Patos – FIP**  
vitoria-brenda1@hotmail.com

**Introdução:** O tratamento de uma má oclusão na dentição decídua ou mista pode apresentar desfecho positivo quando bem diagnosticado e realizado de forma precoce. Dentre as más oclusões que podem surgir na dentição mista, a mordida cruzada anterior destaca-se por apresentar relevantes prejuízos funcionais e estéticos dentofacial quando não tratada. Uma ação ortodôntica a ser realizada tem relação direta com o número de dentes envolvidos, fase de erupção, aspecto da oclusão, nível de severidade e cooperação do paciente. **Objetivo:** Relatar um caso de mordida cruzada anterior na dentição mista tratada ortodonticamente com o uso de um binário de forças. **Relato de caso:** A.S.C, 7 anos e 4 meses, sexo feminino, procurou atendimento odontológico devido à mobilidade do elemento 31. Após anamnese e avaliação clínica, verificou-se mordida cruzada anterior envolvendo os elementos 21 e 31. Foi relatado que a paciente possuía hábitos de onicofagia, sucção não nutritiva e bruxismo. Para o tratamento, foi necessário o aumento de mordida com a inserção de resina composta na oclusão dos molares decíduos. Botões de colagem foram adicionados à palatina do elemento 21 e vestibular do elemento 31, objetivando o uso de elástico 1/8 com troca diária no período de um mês. Após esse intervalo, a paciente teve sua oclusão reestabelecida. Como contenção, foi instalado um aparelho removível com molas digitais. **Conclusão:** A intervenção ortodôntica preventiva diminui a necessidade de um tratamento corretivo posterior, evitando que a má oclusão se instale até a dentição permanente, o que poderia provocar desarmonia no crescimento das bases ósseas e prejuízos estéticos dentoalveolares.

**Palavras-chave:** Ortodontia, Má Oclusão, Dentição Mista.  
**Área temática:** 4b – Ortodontia.

**P31 Laminados cerâmicos: Um tratamento previsível e cosmético: Relato de Caso**

Paulina Bernardino de Andrade; Vanessa Lorena do Nascimento; Leonardo José Rodrigues de Oliveira; Erika Renata Carvalho Araujo; Rodivan Braz\*.

**Universidade de Pernambuco - UPE**  
paulinaandrade1996@gmail.com

**Introdução:** O sorriso bonito é um referencial de saúde e sucesso em uma sociedade extremamente competitiva, e, na odontologia atual, os níveis de exigência de pacientes e profissionais por padrões estéticos se tornam cada vez mais elevados. Os laminados e lentes de contato são restaurações indiretas extremamente finas, com espessura de 0.3 a 0.8 mm e que envolvem a face vestibular dos dentes. **Objetivo:** apresentar o planejamento e execução de laminados e outros tratamentos estéticos para a melhora das alterações de forma, tamanho e proporção dentais. **Relato de Caso:** Paciente do sexo feminino, 48 anos de idade, procurou a especialização de Dentística da FOP-UPE, afirmando ter vergonha do seu sorriso. Então, foi feita uma cirurgia periodontal estética, três laminados cerâmicos e uma coroa de cerâmica pura à base de dissilicato de lítio, reabilitando a paciente estética e funcionalmente. Anteriormente, foi feito um planejamento com enceramento diagnóstico, a partir de moldagem de estudo com silicón de adição, e um mock up, preparos, moldagem, provas e cimentação com cimento resinoso do tipo veener. **Conclusão:** Portanto, é preferível realizar um tratamento com laminados cerâmicos, por apresentar boa longevidade, alta resistência, ótimas propriedades ópticas e excelentes resultados em longo prazo.

**Palavras-chave:** Dentística, Estética, Facetas Dentárias.  
**Área Temática:** 5b – Dentística

**P30 Avaliação in vitro do Duraphat e do Fluorniz após processos de desmineralização e remineralização do esmalte dentário**

Lidiane Gonçalves do Nascimento; Auricélio Pereira de Souza; Dasaiev Monteiro Dutra; Andréa Gadelha Ribeiro Targino\*.

**Universidade Federal da Paraíba – UFPB**  
lidianegn@hotmail.com

**Objetivo:** Avaliar, in vitro, o efeito preventivo da aplicação tópica de dois vernizes à base de fluoreto de sódio – 5% (NaF) (2,26% de flúor) sobre o esmalte de dentes humanos, após processo de indução de cárie e ciclagem do pH. **Metodologia:** Foi realizado um estudo laboratorial com ensaios mecânicos de microdureza, processo de indução de cárie e ciclagem de pH, seguido de microscopia eletrônica de varredura (MEV) em blocos de esmalte humano obtidos do Banco de dentes humano da UFPB. Foram testados os vernizes fluoretados Duraphat e Fluorniz, além de um terceiro grupo sem substância teste que foi o grupo controle. **Resultados:** Obteve-se como média de microdureza inicial e final, os seguintes valores, respectivamente: para o Duraphat: 278 e 38,46HV; para o Fluorniz: 317,33 e 59,99HV e para o grupo controle 309,67 e 71,67HV. O teste kruskal-wallis não mostrou diferença estatística entre os grupos. Todos são iguais entre si na microdureza final ( $p > 0,05$ ). Na análise de MEV os fragmentos que receberam compostos fluoretados apresentaram uma superfície mais lisa do que o grupo controle. **Conclusão:** Baseado na metodologia adaptada desse estudo e nas condições experimentais, concluímos que os vernizes fluoretados não obtiveram êxito, tampouco foram efetivos na redução da desmineralização das lesões de mancha branca na superfície do esmalte quando comparados ao grupo controle. Portanto, necessitando de outros estudos, com algumas modificações na metodologia empregada, para assim obter em laboratório, as justificativas do sucesso clínico observado nos ensaios clínicos apresentados na literatura.

**Palavras-chave:** Desmineralização, Remineralização, Flúor.  
**Área temática:** 5a – Materiais Dentários

**P32 Dor Miofascial: relato de um caso clínico com acompanhamento de 10 anos**

Adricy Halany Gomes da Silva; Marcella Guedes Pereira Gouvêa Bezerra; Robinsom Viégas Montenegro; Paulo Rogério Ferreti Bonan; André Ulisses Dantas Batista\*.

**Universidade Federal da Paraíba – UFPB**  
gomesahalany@gmail.com

**Introdução:** A Síndrome da Dor Miofascial é um subdiagnóstico de Disfunção Temporomandibular (DTM) muscular crônica caracterizada pela presença de dor, fadiga e rigidez muscular, bem como de nódulos enrijecidos e hipersensíveis à palpação, conhecidos como trigger-points, que podem gerar dor referida e restrição dos movimentos. **Objetivos:** Descrever um caso clínico de Dor Miofascial em paciente atendida na Clínica de Oclusão da UFPB, com acompanhamento há 10 anos por queixa de bruxismo do sono. **Relato do caso clínico:** Paciente de 55 anos, sexo feminino, pedagoga, procurou atendimento, no ano de 2017 para acompanhamento, após 10 anos do tratamento inicial. Queixava-se de dor na região de seio maxilar, músculo masséter direito e esquerdo etemporal direito; dificuldade e dor ao abrir a boca; relato de bruxismo há mais de 10 anos; cansaço ou desconforto ao mastigar; dores de cabeça, ouvido, nuca e pescoço, além de ouvir ruídos na ATM. Geralmente sente-se cansada ao acordar e percebe que estresse piora os sintomas. A paciente foi diagnosticada com Dor Miofascial com trigger-pontos ativos. O plano de tratamento proposto foi: aconselhamento, fisioterapia e farmacoterapia, além da confecção de uma nova placa mio-relaxante. **Conclusão:** Na Dor Miofascial os achados mais comuns são os trigger-points, e, assim como outros subgrupos de DTM, existe possibilidade de recidiva quando os fatores contribuintes não são adequadamente identificados e controlados. É imprescindível que o cirurgião-dentista possua capacidade de diagnosticar e tratar tal disfunção, com terapia direcionada para os fatores contribuintes relacionados ao aparecimento, à manutenção ou ativação dos trigger-points.

**Palavras-chave:** Síndrome da Disfunção da Articulação Temporomandibular, Dor Referida, Terapêutica.  
**Área temática:** 6a – Oclusão / ATM

**P33 Fibroma de Células Gigantes: Um Relato de Caso.**

Janduí Dantas do Nascimento Neto; Victor Yuri Nicolau Ferreira; Laudénice de Lucena Ferreira; Danyel Elias da Cruz Perez; Paulo Rogério Ferreti Bonan\*.

Universidade Federal da Paraíba – UFPB  
jandui@hotmail.com

**Introdução:** Fibroma de células gigantes é um tumor com características clinicopatológicas distintas e parece não estar associado à irritação crônica. É tipicamente um nódulo assintomático, sésil ou pedunculado, que usualmente apresenta menos de 1 cm de tamanho. **Objetivo:** Relatar um caso clínico de fibroma de células gigantes que foi diagnosticado com base nos achados clínicos e histopatológicos. **Relato de Caso:** Paciente JCS, 55 anos, motorista, melanoderma, compareceu ao Centro de Especialidades Odontológicas - Torre apresentando queixa de "calo na boca". Durante a anamnese, relatou ser tabagista e etilista desde os 15 anos de idade. Relatou que a lesão não apresentava sintomatologia dolorosa. Ao exame clínico extraoral não foi identificada nenhuma alteração. Durante o exame clínico intraoral foi detectada uma lesão nodular, de coloração normocrômica, localizada no dorso da língua. A partir desses achados foram levantadas as hipóteses diagnósticas de Fibroma de Irritação, Fibroma de Células Gigantes e Neurofibroma. O paciente foi submetido à biópsia excisional da lesão. O exame anatomopatológico revelou Tecido Epitelial Estratificado Escamoso apresentando Cristas Epiteliais finas e alongadas, com Tecido Conjuntivo subjacente com aumento de volume e composto por um Tecido Denso, rico em Fibras Colágenas e apresentando numerosos Fibroblastos de tamanho considerável, com formato angulado ou estrelares. Com base nos achados clínicos e histopatológicos, o diagnóstico de Fibroma de células gigantes foi realizado. **Conclusão:** O conhecimento das manifestações clínicas, bem como o auxílio de exames complementares, são de fundamental importância para o diagnóstico desta lesão.

**Palavras-chave:** Fibroma, Biópsia, Diagnóstico.  
**Área Temática:** 7a – Estomatologia.

**P34 Diagnóstico de Líquen Plano Oral: Relato de caso clínico**

Karlivânia Ferreira de Andrade; Victor Yuri Nicolau Ferreira; Pannella Pereira Maciel; Laudénice de Lucena Perreira; Paulo Rogério Ferreti Bonan\*.

Universidade Federal da Paraíba – UFPB  
karlivania.7@gmail.com

**Objetivo:** Descrever um caso de Líquen Plano que foi diagnosticado com base nas manifestações orais da doença. **Relato do caso clínico:** Paciente do gênero feminino, 62 anos, melanoderma, compareceu ao Centro de Especialidades (CEO -Torre), encaminhada da Unidade de Saúde de seu bairro devido a uma lesão esbranquiçada em mucosa jugal. Durante a anamnese, relatou ser hipertensa em estado controlado, fazendo uso de captopril, relatou também desconhecer a presença da lesão e que a mesma era indolor. Ao exame clínico extraoral, foi observado presença de unhas displásicas. Ao exame clínico intraoral, foi visualizado presença de lesões em mancha formando estrias esbranquiçadas por toda mucosa jugal bilateralmente. Sendo a hipótese diagnóstica de Líquen Plano Reticular. Foi realizado biópsia incisional da lesão, onde no exame histopatológico foi demonstrado a presença de tecido epitelial apresentando degeneração da camada basal e algumas áreas de excitação. O tecido conjuntivo subjacente apresentava um infiltrado inflamatório crônico, formando uma "faixa" logo abaixo do tecido epitelial. Chegando ao diagnóstico final de Líquen Plano. Não houve a necessidade de tratamento visto que, a paciente não apresentava sintomatologia dolorosa. A paciente continua em observação periódica. **Conclusão:** O Líquen Plano é uma condição comum que apresenta característica clínica singular, sendo o diagnóstico precoce por parte do profissional fundamental para orientação e controle da sintomatologia da doença.

**Palavras-chave:** Líquen Plano, Biópsia, Diagnóstico.  
**Área temática:** 7a - Estomatologia.

**P35 Displasia fibrosa monostótica da maxila: Relato de 3 casos clínicos**

Karlivânia Ferreira de Andrade; Victor Yuri Nicolau Ferreira; Pannella Pereira Maciel; Laudénice de Lucena Perreira; Paulo Rogério Ferreti Bonan\*.

Universidade Federal da Paraíba – UFPB  
karlivania.7@gmail.com

**Objetivo:** Descrever 3 casos clínicos de Displasia fibrosa monostótica (DFM) diagnosticados com base nas manifestações orais da lesão. **Caso 1:** Paciente, sexo feminino, 65 anos, compareceu ao Centro de Especialidades Odontológicas (CEO), queixando-se de "aumento de volume na maxila". Ao exame intraoral, percebeu-se aumento de volume normocrômico, de consistência endurecida em rebordo alveolar na região de molares. Foi solicitado tomografia, que revelou imagem mista em aspecto de "vidro despolido". Foi feita biópsia incisional da lesão. A análise histopatológica mostrou trabéculas ósseas em um TC frouxo bastante celularizado, fechando o diagnóstico de DFM. A paciente foi submetida à plastia óssea para regularização do rebordo alveolar. **Caso 2:** Paciente, sexo feminino, 28 anos, compareceu ao CEO, relatando "aumento da gengiva" do lado esquerdo da maxila. Ao exame intraoral, esse aumento era duro à palpação. Foi feita biópsia incisional da lesão e a análise histopatológica apresentou trabéculas ósseas em um TC frouxo bastante celularizado, fechando o diagnóstico de DFM. A paciente foi submetida à plastia óssea para regularização do rebordo alveolar. **Caso 3:** Paciente, sexo feminino, 65 anos, compareceu ao CEO, queixando-se de dor e "gengiva aumentada" do lado esquerdo da maxila. Ao exame intraoral, o sinal foi confirmado. Foi feita biópsia incisional da lesão e a análise histopatológica apresentou trabéculas ósseas em um TC frouxo bastante celularizado, fechando o diagnóstico de DFM. A paciente foi submetida à plastia óssea para regularização do rebordo alveolar. **Conclusão:** O diagnóstico precoce de Displasia Fibrosa Monostótica é fundamental para o sucesso do tratamento.

**Palavras-chave:** Displasia Fibrosa Monostótica, Maxila, Diagnóstico.  
**Área temática:** 7a - Estomatologia.

**P36 Granuloma Piogênico em mucosa jugal – Relato de caso**

Klívio Rafael Nunes e Silva; Laudénice de Lucena Pereira; Victor Yuri Nicolau Ferreira; Paulo Rogério Ferreti Bonan\*.

Universidade Federal da Paraíba – UFPB  
kliviorafael@hotmail.com

**Introdução:** O granuloma piogênico é uma lesão hiperplásica reacional da mucosa oral, que acomete preferencialmente a gengiva, mas pode surgir em outras localizações, como lábios, mucosa jugal, palato e língua. Com etiologia multifatorial, pode estar diretamente relacionada a traumas constantes ou fatores irritativos, associados a má higiene oral. **Objetivo:** Relatar o diagnóstico e procedimentos adotados no tratamento do granuloma piogênico. **Relato de Caso:** Paciente do gênero feminino, 70 anos, melanoderma, compareceu para atendimento no Centro de especialidades odontológicas (CEO - Torre) com queixa de uma "ferida vermelha na bochecha", com aproximados 3 meses de surgimento, e de fácil sangramento. Era notada uma lesão nodular, de coloração avermelhada e superfície lisa e com algumas áreas ulceradas, com hipótese para Granuloma piogênico. Realizou uma biópsia excisional da lesão, e no exame histopatológico, foi possível perceber características que permitiram o diagnóstico final foi de Granuloma piogênico. A paciente retornou para avaliação sem apresentar sinais de recidiva. **Conclusão:** O reconhecimento desta manifestação é de fundamental importância, pois proporciona um ágil diagnóstico pelo cirurgião dentista, a escolha do tratamento mais adequado e a rápida reabilitação do paciente.

**Palavras-chave:** Granuloma Piogênico, Hiperplasia, Biópsia.  
**Área Temática:** 7a – Estomatologia

**P37 Papiloma escamoso em palato mole – um relato de caso**

Klivio Rafael Nunes e Silva; Laudence de Lucena Pereira; Victor Yuri Nicolau Ferreira; Paulo Rogério Ferretti Bonan\*.

Universidade Federal da Paraíba – UFPB  
kliviorafael@hotmail.com

**Introdução:** o papiloma escamoso é uma proliferação benigna do epitélio escamoso estratificado, que resulta em um aumento do volume papilar ou verruciforme. Pode estar relacionado ao papilomavírus humano (HPV), e acomete preferencialmente a língua, lábios, e palato mole. Sendo desconhecido o meio de transmissão, sugerindo o contato sexual, não-sexual, objetos contaminados, saliva e leite materno. **Objetivo:** Relatar o diagnóstico e procedimentos adotados no tratamento do papiloma escamoso. **Relato de Caso:** Paciente do gênero Feminino, 67 anos, melanoderma, compareceu para atendimento no centro de especialidades odontológicas (CEO torre) com queixa de "caroço na boca", este sendo percebido há cerca de 6 meses antes de procurar atendimento no serviço público. No exame intraoral, observou-se uma lesão nodular, de superfície digitiforme e de coloração esbranquiçada localizada em palato mole, sendo também assintomática. Realizou uma biópsia excisional da lesão e no exame histológico foram verificadas alterações teciduais, confirmando o diagnóstico de Papiloma escamoso. **Conclusão:** O papiloma escamoso pode ser facilmente confundido com outras patologias. Tais fatos demonstram a importância de um ágil diagnóstico pelo cirurgião dentista, no sentido de proporcionar o correto tratamento e a rápida reabilitação do paciente.

**Palavras-chave:** Papiloma, Hiperplasia, Biópsia.  
**Área Temática:** 7a - Estomatologia

**P38 Granuloma Piogênico em gengiva mandibular: relato de caso**

Larissa Suelen da Silva Lins; Maria Sueli Marques Soares; Paulo Rogério Ferretti Bonan; Lino João da Costa\*.

Universidade Federal da Paraíba – UFPB  
larissassl@hotmail.com

**Objetivo:** Relatar um caso de Granuloma Piogênico em gengiva mandibular e a conduta clínica realizada. **Relato de Caso:** Paciente L.S.F., do sexo feminino, com 24 anos de idade, procurou a clínica de Estomatologia da UFPB queixando-se de um aumento de volume na gengiva, com dois anos e cinco meses de evolução. Ao exame físico intra e extraoral constatou-se estalido na articulação têmporo mandibular direita, a presença de alteração nos lábios com características de uma queilite actínica. Notou-se também a presença de um nódulo medindo aproximadamente 20 milímetros, de consistência firme, normocorado com áreas erosivas, pediculado, assintomático e localizado na gengiva vestibular entre os elementos 33 e 34. As hipóteses diagnósticas foram: lesão periférica de células gigantes, granuloma piogênico, fibroma ossificante periférico, hiperplasia fibrosa, queilite actínica e língua fissurada. Realizou-se radiografia periapical da região, seguida de uma biópsia excisional da lesão nodular, que foi encaminhada para análise histopatológica. Foi prescrito clorexidina 0,12% e diclofenaco de sódio 50mg. O diagnóstico histopatológico confirmou granuloma piogênico. **Conclusão:** Granuloma Piogênico uma lesão que geralmente representa uma resposta tecidual a agente um irritante local ou trauma, seu tratamento consiste na remoção cirúrgica, instrumentação periodontal e possui um prognóstico bom, com baixa probabilidade de recidiva quando tratado adequadamente.

**Palavras-Chave:** Estomatologia, Granuloma Piogênico, Diagnóstico.  
**Área Temática:** 7a – Estomatologia

**P39 Líquen Plano Oral: Relato de Caso Clínico**

Larissa Suelen da Silva Lins; Maria Sueli Marques Soares; Paulo Rogério Ferretti Bonan; Lino João da Costa\*.

Universidade Federal da Paraíba – UFPB  
larissassl@hotmail.com

**Objetivo:** Relatar um caso Líquen Plano oral e a conduta realizada. **Relato de Caso:** Paciente M.B.R.N, do sexo feminino, 34 anos, compareceu a clínica de Estomatologia da UFPB queixando-se de lesão na mucosa que não cicatrizava e sensação de ardor bucal, com quatro meses de evolução. Foi realizado exame físico intra e extra oral, onde foi constatada a presença de calculo dental nas faces vestibulares dos elementos posteriores inferiores e nas faces linguais dos elementos anteriores inferiores, bem como, áreas de coloração esbranquiçada com áreas erosivas na mucosa jugal bilateralmente, e em porção lateral de língua do lado direito. As hipóteses diagnósticas sugeridas foram: Líquen Plano, Lúpus e Pênfigo Vulgar. Realizou-se uma biópsia incisional na mucosa jugal e o fragmento foi encaminhado para análise histopatológica, que confirmou a hipótese de Líquen Plano. Para o tratamento foi receitado Propionato de Clobetasol, aplicação tópica, durante 20 dias. **Conclusão:** O líquen plano é uma doença que ainda não possui etiologia conhecida, caracterizada por ser um processo imunologicamente mediado, possui predileção por pessoas do sexo feminino, seu tratamento se dá através da utilização de corticosteroides tópicos, na forma mucosa, cuja função é a remissão da sintomatologia e controle clínico.

**Palavras-Chave:** Líquen Plano, Estomatologia, Diagnóstico.  
**Área Temática:** 7a – Estomatologia

**P40 Neurofibromatose Tipo 1 com manifestação intra oral em paciente infantil**

Maria de Fátima Vieira Alves; Ingridy Cristiny de Souza Moreira; Cyntia Helena Pereira de Carvalho; Keila Martha Amorim Barroso; George João Ferreira do Nascimento\*.

Universidade Federal de Campina Grande – UFCG  
maria.v.alves1@gmail.com

**Introdução:** A neurofibromatose tipo 1 (NF1) é uma doença autossômica dominante de alta penetrância e expressividade variável. **Objetivo:** Relatar um caso incomum de NF1 com acometimento introral em criança. **Relato de caso:** Paciente do gênero masculino, sete anos de idade, melanoderma, apresentava aumento de volume assintomático de aspecto nodular, base sésil, coloração normal e consistência fibrosa medindo aproximadamente 2 cm na região de palato duro. Durante O exame clínico foi realizada radiografia oclusal sem evidências de alterações nos tecidos duros. No exame físico extraoral foram observadas manchas Café-au-leit nos braços, pernas e abdômen de formas e tamanhos variáveis, efélides na região de face e axila (Sinal de Crowe). A mãe apresentava os sinais clássicos da NF1 como neurofibromas cutâneos e plexiformes, manchas Café-au-leit nas costas, abdômen, pescoço e axila. A mãe relatou desconhecer sua condição e que na família dois irmãos também apresentavam os mesmo sinais clínicos. **Conclusão:** O diagnóstico de NF1 é estabelecido pelo exame clínico, sendo raro em região de cabeça e pescoço e que diante das características clínicas apresentadas pelo paciente, foi estabelecido o diagnóstico de NF1 ainda com baixa expressividade devido à idade do paciente.

**Palavras-Chave:** Neurofibromatose 1, Palato duro, Neurofibroma Plexiforme.  
**Área Temática:** 7a – Estomatologia

**P41 Fotocoagulação com Laser de Diodo de alta potência para tratamento de lesão vascular: Relato de caso**

Milena Stephanie Cardoso Dantas Paiva; Lucas Emmanuell de Moraes Neves; Ana Karoline Vieira Melo; Daldiane Araújo; Gustavo Gomes Agripino; Sérgio Henrique Gonçalves de Carvalho; Sandra Aparecida Marinho; Joabe dos Santos Pereira\*.

Universidade Estadual da Paraíba – UEPB  
milenedantas\_@hotmail.com

**Introdução:** Venous lake (VL) é uma lesão vascular benigna formada de vasos venosos dilatados e ectásicos. **Objetivo:** Descrever as condutas realizadas em um idoso com lesão vascular do tipo Venous lake em região de lábio inferior, tratado com laser de alta potência de diodo. **Relato de caso:** Paciente do sexo masculino, 60 anos, leucoderma, foi encaminhado para a Clínica de Estomatologia Avançada da Universidade Estadual da Paraíba com suspeita de lesão vascular em lábio inferior. Clinicamente observou-se lesão única em lábio inferior de aproximadamente três milímetros, em forma de pápula, bem delimitada, com contorno regular, superfície lisa e coloração arroxeada. Após exame clínico e vitropressão pôde-se chegar ao diagnóstico de VL. A conduta de escolha para o caso foi a fotocoagulação com Laser de diodo de alta potência com comprimento de onda de 808nm e potência de 1,5W em modo contínuo, através do movimento de varredura, em sessão única. Observou-se no pós- imediato, isquemia local; na avaliação após 72 horas, área de aspecto isquêmico com leve perda de continuidade e na reavaliação de três e seis meses, ausência total da lesão. **Conclusão:** A fotocoagulação com Laser de diodo de alta potência mostrou-se eficaz para tratamento de VL.

**Palavras-chave:** Fotocoagulação a Laser, Malformações Vasculares, Hemangioma.

**Área temática:** 7a – Estomatologia.

**P42 Diagnóstico diferencial e tratamento de lesão vascular em mucosa oral: Relato de caso**

Milena Stephanie Cardoso Dantas Paiva; Lucas Emmanuell de Moraes Neves; Ana Karoline Vieira Melo; Gustavo Gomes Agripino; Sérgio Henrique Gonçalves de Carvalho; Sandra Aparecida Marinho; Joabe dos Santos Pereira\*.

Universidade Estadual da Paraíba – UEPB  
milenedantas\_@hotmail.com

**Introdução:** Diversas lesões vasculares que ocorrem na cavidade bucal possuem características clínicas semelhantes a outras condições. Sendo assim, é de grande importância que essas alterações sejam diferenciadas de mucocelos, manchas, malformações ou inflamação por trauma para realização de tratamento adequado. **Objetivo:** Apresentar características clínicas, diagnóstico diferencial e tratamento de uma lesão vascular. **Caso clínico:** Homem de 79 anos, feoderma, foi encaminhado para a Clínica de Estomatologia Avançada da Universidade Estadual da Paraíba exibindo lesão em mucosa jugal. Clinicamente, observou-se uma pequena lesão papular de aproximadamente 3mm, bem delimitada, com contorno regular, superfície lisa e coloração arroxeada. Tais características sugeriram as hipóteses de variz, hemangioma ou ainda uma mancha melânica. Foi realizada a técnica de vitropressão, que indicou a presença de sangue no interior da lesão, confirmando tratar-se de uma lesão vascular benigna. A conduta de escolha foi a fotocoagulação com Laser de Diodo de alta potência, com comprimento de onda de 808nm e potência de 1,5W em modo contínuo, através do movimento de varredura. Após sessão única, imediatamente observou-se isquemia local, após 72 horas, a região isquemiada apresentou leve perda de continuidade, e na última reavaliação, após três meses, verificou-se ausência completa da lesão, sem recidiva. **Conclusão:** As lesões vasculares orais podem ser diferenciadas de outras alterações através de técnicas acessíveis como a vitropressão, sendo possível, através desta técnica, estabelecer um diagnóstico simples e seguro e assim, escolher a conduta mais adequada.

**Palavras-chave:** Diagnóstico Diferencial, Cavidade Bucal, Tratamento.

**Área temática:** 7a – Estomatologia

**P43 Diagnóstico de Fibroma Ossificante periférico durante tratamento ortodôntico: Relato de caso**

Raissa Escorialique de Souza Clemente; Victor Yuri Nicolau Ferreira; Laudence de Lucena Pereira; Danyel Elias da Cruz Perez; Paulo Rogério Ferreti Bonan\*.

Universidade Federal da Paraíba – UFPB  
raissaresc@gmail.com

**Introdução:** O Fibroma Ossificante periférico é uma lesão fibro-óssea com predileção pela gengiva marginal, e frequentemente associada ao tratamento ortodôntico e má-higienização. **Objetivo:** Relatar um caso clínico de Fibroma Ossificante periférico após início do tratamento ortodôntico. **Relato de caso:** Paciente feminino de 17 anos, melanoderma, procurou atendimento no Centro de especialidades odontológicas (CEO-TORRE), com queixa principal de um “caroço vermelho atrás do dente”, na anamnese relatou ter boa saúde geral e percebido o aparecimento da lesão após iniciar o tratamento ortodôntico, afirmou ausência de dor e fácil sangramento na região. No exame clínico identificou-se a presença de uma lesão nodular exofítica e pediculada, de coloração avermelhada localizada na papila interdental palatina, sangrante, entre os elementos 11 e 21. As hipóteses diagnósticas foram: Granuloma piogênico, Fibroma Ossificante periférico e lesão periférica de células gigantes. O paciente foi submetido a uma biópsia excisional da lesão e aconselhado quanto à higienização do aparelho ortodôntico. Na análise histopatológica, revelou-se presença de tecido ósseo em meio a uma proliferação de células fusiformes em um tecido conjuntivo fibroso. O epitélio de superfície demonstrava leve hiperplasia das cristas epiteliais, levando ao diagnóstico final de Fibroma Ossificante Periférico. O paciente retornou seis meses após a biópsia e não apresentava sinais de recidiva. **Conclusão:** O conhecimento das manifestações clínicas, predileções e etiologia das lesões orais, são de suma importância para o Cirurgião-Dentista, para realizar um diagnóstico final conclusivo, com auxílio de exames complementares.

**Palavras-chave:** Estomatologia, Ortodontia, Fibroma Ossificante.

**Área Temática:** 7a - Estomatologia

**P44 Viscosidade salivar e sua relação com a Mucosite Oral Grave em crianças e adolescentes oncológicos**

Raphael Cavalcante Costa; Paula Maria Maracajá Bezerra; Maria Eduarda Alves Sampaio; Lecidamia Cristina Leite Damascena; Nyellison Nando Nóbrega Lucena; Tamires Vieira Carneiro; Isabella Lima Arrais Ribeiro; Ana Maria Gondim Valença\*.

Universidade Federal da Paraíba – UFPB  
raphaelcavalcante\_@hotmail.com

**Introdução:** Os aspectos físicos da saliva ainda são pouco investigados frente a patogênese de comorbidades orais quimioinduzidas. **Objetivo:** Verificar a influência das variações da viscosidade salivar (VS), durante quimioterapia, e sua relação com a Mucosite Oral Grave (MOG). **Metodologia:** Realizou-se um estudo de campo, observacional e prospectivo, no qual 23 pacientes oncológicos de 3 a 17 anos foram acompanhados antes do diagnóstico (T<sub>0</sub>) e decorridos 15 (T<sub>1</sub>), 35 (T<sub>2</sub>) e 70 (T<sub>3</sub>) dias pois da 1ª quimioterapia. Nesses períodos, amostras de saliva não estimulada foram recolhidas, sob mesmas condições e no turno matutino. Aliquotas de 100 µL foram depositadas em suporte de vidro milimetrado, sendo tracionada verticalmente com lâmina de microscopia para determinação do comprimento do fio (mm), em triplicata, até seu rompimento. A mucosite oral foi mensurada pelo Oral Assessment Guide Modified (OAG) por examinadores previamente calibrados (κ>0,70). Variáveis sociodemográficas e terapêuticas foram obtidas dos prontuários. Procedeu-se análise descritiva e inferencial (α=5%). **Resultados:** Os tumores hematológicos foram mais prevalentes (n=15/75,0%), com indivíduos do sexo masculino e cor de pele parda os mais acometidos (n=11/ 55,0 %). A idade média foi de 11,9 (±4,4) anos. A MOG ocorreu em todos os períodos, sendo mais incidente em T<sub>2</sub> (n=5/21,7%). A média da VS foi em T<sub>0</sub>=16,1mm; T<sub>1</sub>=17,0 mm; T<sub>2</sub>=12,0 mm e T<sub>3</sub>=9,5 mm. Não houve diferença na VS entre os períodos de avaliação (p>0,05) e associação com a MOG (p>0,05). **Conclusão:** A viscosidade salivar varia ao longo do tratamento quimioterápico não estando relacionada com maior severidade da mucosite oral.

**Palavras-chave:** Saliva, Mucosite Oral, Quimioterapia.

**Área Temática:** 7a - Estomatologia



**P45 Aspectos Clínicos e Tratamento do Hemangioma: um relato de caso**

Rayssa Lucena Wanderley; Victor Yuri Nicolau Ferreira; Laudenice de Lucena Pereira; Paulo Rogério Ferreti Bonan\*.

Universidade Federal da Paraíba – UFPB  
wanderleyrayssa@gmail.com

**Objetivo:** Relatar um caso de Hemangioma em mucosa jugal ocorrido no CEO, com a descrição dos seus aspectos. **Relato de Caso:** Paciente do gênero feminino, 56 anos, feoderma, compareceu para atendimento no centro de especialidades odontológicas com queixa de "calo de sangue". Durante a anamnese, o paciente relatou não saber com exatidão quando havia descoberto a lesão. Relatou também que a mesma não apresentava sintomatologia dolorosa. Ao exame clínico extraoral, nenhuma alteração digna de nota foi observada. Durante o exame clínico intraoral, foi observado a presença de uma lesão nodular, de coloração arroxeada e consistência amolecida, localizada em mucosa jugal. Ao exame de vitropressão, a lesão alterava-se para uma coloração mais clara. O diagnóstico clínico foi de Hemangioma. O tratamento de escolha foi injeção intralesional de oleato de monotanolamina a 5% (ethamolín) em duas sessões na lesão em mucosa jugal. Ao final do tratamento, foi verificado que a lesão sofreu remissão total. **Conclusão:** O conhecimento das características da lesão de Hemangioma, bem como as possíveis formas de realizar seu diagnóstico, contribuem para um diagnóstico correto e um tratamento resolutivo, proporcionando ao paciente uma melhor qualidade de vida.

**Palavras-chave:** Medicina Bucal, Hemangioma, Diagnóstico Diferencial.

**Área temática:** 7a - Estomatologia

**P46 Características Clínicas e Histopatológicas da Leucoplasia: um relato de caso**

Rayssa Lucena Wanderley; Victor Yuri Nicolau Ferreira; Laudenice de Lucena Pereira; Paulo Rogério Ferreti Bonan\*.

Universidade Federal da Paraíba – UFPB  
wanderleyrayssa@gmail.com

**Objetivo:** Relatar um caso de Leucoplasia em palato mole ocorrido no Centro de Especialidades Odontológicas (CEO) na Torre. **Relato de Caso:** Paciente do gênero feminino, 56 anos, feoderma, compareceu para atendimento no Centro de Especialidades Odontológicas (CEO - Torre) com queixa de "ferida branca na boca", na qual havia sido encaminhada da Unidade de Saúde do seu bairro. A paciente relatou ser tabagista há mais de 30 anos. Durante o exame clínico intraoral foi observado uma lesão em placa, de coloração esbranquiçada, em palato mole. A hipótese diagnóstica principal foi de leucoplasia, principalmente devido ao relato de tabagismo. Por se tratar de uma lesão pequena, optou-se por uma biópsia excisional, e o espécime foi enviado para análise histopatológica onde foi verificado a presença de um epitélio exibindo hiperqueratose, algumas áreas de degeneração hidrópica e um leve infiltrado inflamatório crônico no tecido conjuntivo subjacente. O diagnóstico de leucoplasia foi definido com base nas características clínicas e histopatológicas. Após a retirada da lesão, a paciente permaneceu em acompanhamento de 6 em 6 meses, como também deixou de ser tabagista. **Conclusão:** A importância do conhecimento das lesões na cavidade oral são extremamente relevantes para proporcionar ao paciente um diagnóstico preciso e obter um plano de tratamento que leve a uma melhor resolução do caso.

**Palavras-chave:** Leucoplasia, Medicina Bucal, Diagnóstico Diferencial.

**Área temática:** 7a - Estomatologia

**P47 Manifestações orais da Granulomatose de Wegener: um relato de caso**

Viviane Costa Silva; Danyllo Guimarães Morais Barros; Diego Filipe Bezerra Silva; Isaac Wilson Pereira de Almeida; William Alves de Melo Junior\*.

Universidade Estadual da Paraíba - UEPB  
vivianecostasilva94@gmail.com

**Introdução:** A Granulomatose de Wegener (GW) é uma vasculite necrosante granulomatosa sistêmica rara que acomete vasos de pequeno e grande calibres. Sua etiopatogenia é desconhecida, porém parece associar-se a uma disfunção do sistema imune que desencadeia uma resposta autoimune. A GW pode acometer várias partes do corpo, sendo o trato respiratório e rins, os órgãos mais afetados. O acometimento da cavidade oral é encontrado com pouca frequência, sendo a gengivite moriforme e ulcerações no palato, as características mais marcantes. **Objetivo:** Descrever as manifestações orais associadas a um caso de GW. **Relato de caso:** Paciente do sexo masculino, 17 anos de idade, procurou atendimento odontológico para avaliação de lesões no palato, as quais haviam sido identificadas há aproximadamente 5 meses. Ao exame físico intraoral, foram observadas ulcerações no palato com comunicação buconasal e presença de secreção purulenta. Após o exame intraoral, foram realizadas biópsias incisionais no palato duro e os exames histopatológico e imunistoquímico excluíram os diagnósticos de lesão reacional benigna de glândulas salivares ou carcinoma mucoepidêmico. Após os exames clínico, tomográfico dos seios da face, histopatológico e imunistoquímico, foi estabelecido o diagnóstico definitivo de GW e foi instituído o tratamento com pulsoterapia. **Conclusão:** O exame cuidadoso da cavidade oral é de fundamental importância para identificação precoce de manifestações orais de doenças sistêmicas, como na GW. Os achados clínicos na cavidade oral auxiliaram no estabelecimento do diagnóstico definitivo desta doença no presente caso.

**Palavras-chave:** Granulomatose de Wegener, Manifestações bucais, Estomatologia.

**Área temática:** 7a - Estomatologia

**P48 Terapia fotodinâmica no tratamento de lesões orais induzidas por quimioterapia antineoplásica**

Danyllo Guimarães Morais Barros; Viviane Costa Silva; Diego Filipe Bezerra Silva; Isaac Wilson Pereira de Almeida; William Alves de Melo Junior\*.

Universidade Estadual da Paraíba - UEPB  
danyllogmb@gmail.com

**Objetivo:** Relatar a utilização da terapia fotodinâmica (TFD) como recurso terapêutico para o tratamento de lesões orais decorrentes da quimioterapia antineoplásica. **Relato de caso:** Paciente do sexo masculino, 18 anos de idade, internado em tratamento contra Adenocarcinoma de coluna lombossacra, apresentava-se imunossuprimido e com comprometimento hepático. Após avaliação odontológica, constatou-se a presença de manifestações decorrentes dos antineoplásicos: queilite angular unilateral leve e mucosite oral grau II, com lesões medindo cerca de 2,0 cm de diâmetro, na mucosa jugal esquerda, na altura dos pré-molares. Associados à estas, existiam focos infecciosos bacterianos e, com a finalidade de combatê-los, foram administrados antimicrobianos que agravavam ainda mais sua condição hepática. Como tratamento alternativo para esses efeitos colaterais e eliminação da infecção instalada, foram utilizados protocolos terapêuticos da TFD. Aplicou-se o fotossensibilizador azul de metileno a 5% em todas as lesões, seguido da aplicação do laser de baixa potência, com comprimento de onda de 660 nm, potência de 100mW e energia de 2J, durante 40 segundos. **Conclusão:** A TFD se mostrou uma técnica muito promissora e eficiente, eliminando focos infecciosos de microorganismos oportunistas. Além disso, essa terapia acelerou o processo de cura das lesões e propôs uma melhora na qualidade de vida do paciente, visto que os efeitos hepatotóxicos dos antimicrobianos administrados convencionalmente foram evitados.

**Palavras-chave:** Terapia Fotodinâmica, Doenças da Boca, Quimioterapia.

**Área Temática:** 7a – Estomatologia

**P49** **Carcinoma de Células Escamosas na Cavidade Oral: um relato de caso**

Gabriela Vasconcelos Barbosa; Israel Felipe Norberto Seco Barbosa; Luana Patrícia da Silva Moreira; Paulo Rogério Ferreti Bonan; Victor Yuri Nicolau Ferreira; Laudence de Lucena Ferreira\*.

**Centro Universitário de João Pessoa - UNIPÊ**  
gabrielaivasconcelosb@gmail.com

**Introdução:** O carcinoma de células escamosas (CCE) é uma neoplasia maligna e têm incidência em 95% dos casos de tumores malignos na boca. As lesões podem ser verificadas durante o autoexame da boca realizado pelo próprio paciente, o qual deve procurar assistência odontológica após observar alguma alteração. **Objetivo:** relatar um caso clínico de CCE que foi diagnosticado com base no histopatológico. **Relato de caso:** Paciente do sexo masculino, 45 anos, leucoderma, procurou atendimento no centro de especialidades odontológicas (CEO), com queixa principal de "ferida branca na boca". Durante anamnese relatou ter percebido essa lesão após assistir uma palestra sobre autoexame bucal, além disso afirmou ser tabagista e elitista desde os 16 anos de idade, no exame clínico extraoral não apresentou nenhuma alteração digna de nota, já no exame clínico intraoral foi verificada a presença de uma lesão eritroleucoplásica, com um discreto aumento de volume em assoalho de boca. As hipóteses diagnósticas fora eritroleucoplasia e CCE. Dessa forma, para elucidação foi feita biópsia incisional da lesão, na qual a análise histopatológica demonstrou presença de ilhas de células epiteliais invadindo o tecido conjuntivo subjacente, atipia celular e formação de algumas pérolas de ceratina. Após o diagnóstico, o paciente foi encaminhado para um hospital de referência para início do tratamento. **Conclusão:** A promoção de saúde bucal, o autoexame da boca e a busca pelo atendimento odontológico são imprescindíveis para o diagnóstico precoce e prevenção do carcinoma de células escamosas em cavidade oral.

**Palavras-chave:** Carcinoma de Células Escamosas, Manifestações Bucais, Diagnóstico.

**Área temática:** 7a - Estomatologia.

**P51** **Importância do exame de imagem para diagnóstico diferencial de anomalias dentárias**

Suellen Rabelo Rocha da Costa; Priscila Lima Bezerra; Gustavo Gomes Agripino; Sandra Aparecida Marinho; Joabe dos Santos Pereira\*.

**Universidade Estadual da Paraíba – UEPB**  
suellenrabelo@hotmail.com.br

**Introdução:** Anomalias dentárias são alterações de desenvolvimento relacionadas a condições genéticas. Dentre elas, a microdontia é a deformidade associada à redução do tamanho do dente. Nem sempre é possível distinguir as diferentes alterações clinicamente, caso em que se fazem necessários exames de imagem para o diagnóstico e tratamento corretos. **Objetivo:** Relatar um caso de microdontia e ectopia dentárias diagnosticadas a partir de exames imaginológicos. **Relato de Caso:** Paciente do sexo feminino, feoderma, 39 anos, agricultora, atendida com queixa principal de cárie dentária. Ao exame clínico observou-se alteração anatômica nos dentes 17 e 27, com hipóteses de diagnóstico diferencial de fusão, geminação, cúspide acessória ou microdontia. Realizou-se radiografia periapical dos dentes em questão, verificando-se uma área radiopaca sobreposta aos dentes citados, com laudo sugestivo de microdontia. Foi realizada uma radiografia oclusal total superior que demonstrou uma área radiopaca bilateral adjacente aos elementos envolvidos. Foi então realizada uma tomografia computadorizada na qual foi revelada a presença de terceiros molares superiores bilaterais e vestibularizados, totalmente separados dos segundos molares superiores. O diagnóstico foi de microdontia associada à ectopia. A paciente foi reavaliada verificando-se a não necessidade de tratamento, permanecendo em preservação. **Conclusão:** As anomalias dentárias podem exibir características clínicas semelhantes, o que dificulta o diagnóstico definitivo por exame visual. O exame complementar imaginológico para fins de diagnóstico de anomalias dentárias é indispensável, sendo de extrema relevância para definição do tratamento.

**Palavras-chave:** Anormalidades Dentárias, Diagnóstico Diferencial, Tomografia Computadorizada por Raios X.

**Área temática:** 7b - Imaginologia

**P50** **O defeito ósseo de Stafne como achado incidental de uma radiografia panorâmica: Relato de um caso clínico**

Nathalya Pontes Tejo; Karoline Linhares Mota Rodrigues; Artemisa Fernanda Moura Ferreira\*.

**Centro Universitário de João Pessoa – Unipê**  
Nathytpontes\_@hotmail.com

**Introdução:** O defeito ósseo de Stafne é uma concavidade óssea presente na superfície lingual da mandíbula, de caráter assintomático, etiologia incerta, e raro acometimento. Devido a ausência de sintomatologia, esta alteração anatômica é ocasionalmente identificada como um achado incidental em exames imaginológicos de rotina odontológica. **Objetivo:** Relatar um achado radiográfico de um defeito ósseo de Stafne encontrado ocasionalmente numa radiografia panorâmica que visava avaliar a situação de terceiros molares. **Caso Clínico:** Paciente leucoderma, 31 anos, gênero feminino, realizou uma radiografia panorâmica para avaliação dos terceiros molares. O exame radiográfico mostrou como achado incidental uma imagem radiolúcida, unilocular, circunscrita, de margens bem definidas, localizada abaixo do canal mandibular, na região anterior ao ângulo mandibular esquerdo. Com base na história clínica da paciente e nas características do achado radiográfico, principalmente pelo fato do epicentro da lesão estar localizado abaixo do canal mandibular, considerou-se como primeira hipótese diagnóstica o defeito ósseo de Stafne. Por se tratar apenas de uma alteração da morfologia óssea e não de uma alteração patológica, o defeito ósseo de Stafne não requer tratamento, necessitando apenas de acompanhamento radiográfico. Desta forma, a paciente será submetida a controle radiográfico anual. **Conclusão:** O conhecimento das características radiográficas das alterações ósseas mais prevalentes na região maxilofacial é de fundamental importância para o cirurgião-dentista, a fim de evitar diagnósticos equivocados e condutas terapêuticas incorretas.

**Palavras-chave:** Radiografia Panorâmica, Diagnóstico por Imagem, Anormalidades Maxilomandibulares.

**Área temática:** 7b – Imaginologia.

**P52** **Procedimento plástico periodontal para correção de sorriso - Relato de caso**

Herrison Félix Valeriano da Silva; Danielle do Nascimento Barbosa; Bruno César de Vasconcelos Gurgel; Rodrigo Paraguai Lima; Rafaella Bastos Leite\*.

**Faculdade de Enfermagem e Medicina Nova Esperança - Facene/Famene.**  
Herrison.felix.vds@gmail.com

**Introdução:** A exposição exagerada da gengiva ao sorrir é um dos problemas que afetam negativamente a estética do sorriso e, na maioria das vezes, está relacionada à atuação conjunta de alguns fatores etiológicos. A análise sistematizada de alguns aspectos do sorriso e da posição de repouso dos lábios facilita a correta avaliação desses pacientes. **Objetivo:** Dessa forma, este trabalho tem como objetivo relatar um caso clínico de tratamento de sorriso gengival que, por meio de cirurgia plástica periodontal, visou, após controle pós-operatório de um ano, o sucesso do tratamento da paciente. **Relato do caso:** paciente do gênero feminino, 33 anos de idade, durante anamnese, relatou não ser portadora de doenças crônicas ou sistêmicas bem como não apresentava hábitos parafuncionais e não fazia uso de medicações. Ao exame clínico apresentava sondagem gengival de 2 a 3 mm, com leve inflamação gengival e sangramento a sondagem, dessa forma, foi realizada a correção cirúrgica do sorriso por meio da realização da técnica de gengivectomia pela técnica do bisel interno para a região antero-superior, tendo como finalidade promover o recontorno dos zênites, com mínima perda de tecido. **Conclusão:** Obteve-se resultado satisfatório tanto estético quanto funcional e satisfação da paciente. Por meio da manutenção periodontal realizada durante doze meses, em intervalos trimestrais, foi observado que não houve recidivas mantendo a estética e sorriso harmonioso. Os resultados são previsíveis e esteticamente favoráveis, desde que se respeitem as indicações adequadas e se obedeça criteriosamente o protocolo de execução.

**Palavras-chave:** Sorriso, Estética dentária, Periodontia.

**Área temática:** 8b – Periodontia.

**P53** Reabilitação Bucal em PC, Uma Realidade: Relato De Caso

Welison Matheus Soares de Medeiros; Aquila Dantas; Anna Karyna Carvalho Galvão; Carmélia Lima Aguiar; Gloria Maria Pimenta Cabral; Joremilson Ferreira Filho; André Parente de Sá Barreto Vieira\*.

Instituto de Educação Superior da Paraíba - IESP  
Welisonmths506@gmail.com

**Introdução:** A paralisia cerebral (PC) congrega um grupo de afecções permanentes do sistema nervoso central sem caráter progressivo e de instalação durante o desenvolvimento fetal ou no cérebro imaturo. A gravidade do acometimento motor do indivíduo com PC e as circunstâncias associadas com o retardo mental dificultam ainda mais a execução das manobras de higiene bucal e o uso de fio dental, necessitando da participação do cuidador primário para realização da higiene adequada. Contudo a falta de conhecimento e cooperação dos cuidadores bem como a sobrecarga da reabilitação sobre o mesmo tem repercussão negativa na saúde bucal dos indivíduos com PC. **Objetivo:** Apresentar o caso clínico de reabilitação oral com reconstrução dentária através do uso de coroas de Ableh em uma criança com PC tetraparesia, com uma condição sistêmica e bucal bastante precária e que procurou o atendimento para restabelecimento estético e funcional dos dentes anteriores. **Relato de caso:** Foi realizado tratamento periodontal, gengivectomia e posterior reabilitação bucal. **Conclusão:** As informações das patologias de base adjuntas a importância na área tem proporcionando uma melhora na qualidade bucal de crianças com necessidades especiais uma vez que a odontologia está presente nas equipes multidisciplinares que contribuem para o acolhimento ao paciente portador desses cuidados especiais.

**Palavras-chave:** Reabilitação Bucal, Paralisia Cerebral, Necessidades Especiais, Higiene Precária.

**Área temática:** 8b - Periodontia

**P54** Iniciação ao conhecimento: Análise dos projetos de Metodologia Científica de 2012.2 à 2014.2

Anna Rachel Soares de Souza Lima; Luisiane de Ávila Silva; Rênnis Oliveira Silva; Mariana Evangelista Santos; Jérssica Mayara Augustinho da Silva; Wilton Wilney Nascimento Padilha\*.

Universidade Federal da Paraíba – UFPB.  
annarachelsoares@hotmail.com

**Objetivo:** Descrever os projetos construídos pelos alunos da disciplina durante o período de 2012.2 até 2014.2. **Metodologia:** Este estudo possui uma abordagem indutiva com procedimento descritivo e técnica de documentação indireta. Foram analisados projetos (N=30) de 2012.2 à 2014.2, sendo observados para comparação os seguintes dados: tema, número de autores e Palavras-chave, metodologia (abordagem, procedimento e técnica), tamanho do universo e da amostra, observando a presença ou não do cálculo amostral e instrumentos utilizados. **Resultados:** Os temas mais frequentes foram Cárie 17,4% (n=4), Clareamento dental 10,0% (n=3), Câncer bucal 10,0% (n=3), e Idosos em ILPI's 6,6% (n=2). A média de autores por projeto foi 3,4 e dos Palavras-chave 4. A abordagem indutiva encontrava-se em 90,0% (n=27) dos projetos, os outros 10,0% (n=3) não especificaram. Os procedimentos foram: Estatístico 43,4% (n=13), Descritivo 23,4% (n=7), Estatístico-descritivo 10,0% (n=3), Estatístico-comparativo 10,0% (n=3), Comparativo-descritivo 10,0% (n=3) e Monográfico 3,2% (n=1). Nas técnicas foram: Observação direta extensiva 53,4% (n=16) e Documentação direta com Observação direta extensiva 16,7% (n=5). Apresentaram o cálculo amostral referenciado 20,0% (n=6), e 80,0% (n=24) não. Instrumento Utilizado mais empregado foi Questionário 33,3% (n=10), sendo 70% (n=7) deles referenciados. **Conclusão:** Os projetos apresentam a organização básica necessária, mas são ausentes nas referências dos cálculos amostrais e da origem dos instrumentos utilizados. A abordagem indutiva como mais usada faz questionar o entendimento sobre as demais.

**Palavras-chave:** Metodologia, Ciência, Pesquisa.

**Área temática:** 9a - Ciências do comportamento / Saúde Coletiva.

**P55** A Visita Domiciliar como Prática de Promoção a Saúde no Projeto de Extensão Ativa Idade - Envelhecimento Saudável na Comunidade

Antares Silveira Santos; Allyson Martim Medeiros Lira; Paulo Rodrigues de Lima Filho; Heloiza Paiva Correia; José Kleber Sousa Silva; Marcelo Marques Gouveia Filho; Luciana Raquel Saraiva Cruz Santos; Renata Cardoso Rocha-Madruga\*

Universidade Estadual da Paraíba – UEPB  
antaressantos@gmail.com

**Objetivo:** Descrever a experiência de graduandos de Enfermagem e Odontologia na realização de Visitas Domiciliares aos idosos e respectivos cuidadores no projeto de extensão "Ativa Idade – Envelhecimento Saudável na Comunidade" da Universidade Estadual da Paraíba – UEPB. **Relato de Experiência:** O Projeto abrange a comunidade adscrita à Unidade Básica de Saúde da Família – UBSF do bairro da Conceição, no município de Campina Grande, PB. Os extensionistas realizam atividades integrativas de Promoção a Saúde e aplicam questionários, buscando avaliar o acesso aos serviços de saúde e verificar a autopercepção de saúde bucal e de qualidade de vida. As Visitas Domiciliares são uma das atividades desenvolvidas, realizadas junto aos Agentes Comunitários da Saúde – ACSs. Em cada dia de ação, um dos ACS, em sistema de rodízio, é acionado e seleciona domicílios de sua microárea para as visitas, buscando alcançar os idosos que não frequentam a UBSF por estarem acamados ou domiciliados. Nas visitas, os graduandos realizam as mesmas atividades planejadas aos idosos que podem se deslocar à UBSF. Além disso, são realizadas orientações acerca dos cuidados com a saúde bucal e higiene das próteses dentárias, dando assistência aos idosos ou encaminhando-os aos serviços especializados. **Conclusão:** A importância da realização dessa ação durante a graduação pelos futuros profissionais da saúde se confirma a partir do momento que existe a vivência da realidade do Serviço Público de Saúde e proporciona uma assistência à saúde mais efetiva para a comunidade, reforçando o vínculo e o acompanhamento ofertado pelas Equipes de Saúde da Família. Ainda, promove o empoderamento e autonomia à comunidade.

**Palavras-chave:** Atenção Primária à Saúde, Assistência Integral à Saúde do Idoso, Visita Domiciliar.

**Área temática:** 9a – Ciências do comportamento / Saúde Coletiva

**P56** A importância de ações continuadas em saúde com pré-escolares numa creche em João Pessoa

Déborah Rocha Seixas; Felipe Genuino de Abrantes Santos; Thays Matias Ribeiro; Nathalie Murielly Rolim de Abreu; Fernanda Maria Bezerra Figueiras; Talitha Ribeiro Rodrigues Pessoa\*.

Universidade Federal da Paraíba- UFPB  
dehrocha\_@hotmail.com

**Introdução:** A epidemiologia mostra-se vantajosa para o conhecimento das condições de saúde de uma população e útil para o planejamento de ações de prevenção, promoção e reabilitação de saúde direcionadas a problemas específicos. **Objetivo:** Relatar sucessivas vivências da disciplina de estágio supervisionado em um CREI da cidade de João Pessoa-PB. **Relato de Experiência:** Durante as primeiras visitas, o grupo de estudantes auxiliou o levantamento de dados do programa Saúde na Escola no CREI visitado. Para evitar estranheza, enquanto as crianças eram examinadas, os alunos reuniam-se com elas em brincadeiras lúdicas. A partir dos dados, foi feito um planejamento para realização das atividades. Para as crianças, foram realizadas dinâmicas de educação em saúde, tais como peças, músicas, vídeos e pinturas. Com os professores, foi realizada roda de conversa, sendo expostos os altos índices de cárie das turmas. Eles manifestaram conhecimento sobre a importância dos cuidados bucais e relataram que atividades voltadas à higiene bucal eram parte da rotina, ressaltando que a continuidade dos cuidados em casa consiste em um desafio para a manutenção da saúde bucal das crianças. Foi ainda realizada escovação supervisionada e aplicação tópica de flúor nos pré-escolares, confeccionado panfleto educativo para os pais, incentivada uma reunião entre estes e os professores e feito os encaminhamentos para tratamento odontológico nas equipes de saúde da família. **Conclusão:** A atividade continuada a partir dos exames bucais mostrou-se útil para o planejamento e eficácia das ações, além de consolidar vínculo e aprendizagem que contribuiu na realização das atividades.

**Palavras-chave:** Saúde pública, Educação em saúde, Odontologia.

**Área temática:** 9a – Ciências do comportamento/ Saúde coletiva.

**P57** Acondicionamento de escovas dentais em um CREI da cidade de João Pessoa-PB: um relato de experiência.

Felipe Genuino de Abrantes Santos; Déborah Rocha Seixas; Nathalie Murielly Rolim de Abreu; Thays Matias Ribeiro; Fernanda Maria Bezerra Filgueiras; Talitha Ribeiro Rodrigues Pessoa\*.

Universidade Federal da Paraíba - UFPB  
felipe\_abrantes19@hotmail.com

**Introdução:** A escova dental age como removedor mecânico de biofilme, prevenindo cárie e doença periodontal. O correto acondicionamento e higienização da escova são importantes para uma escovação eficaz. **Objetivo:** Relatar a experiência das atividades de escovação supervisionada, com foco na observação do acondicionamento e estado das escovas em um CREI de João Pessoa-PB. **Relato de Experiência:** Desde o início do primeiro semestre de 2017, a disciplina de Estágio Supervisionado IV tem focado suas ações no CREI em questão. Durante a escovação supervisionada, apurou-se o acondicionamento e as condições das escovas das crianças. Os porta-escovas eram de plástico e não haviam divisórias, assim, as escovas ficavam em contato entre si, favorecendo possíveis infecções cruzadas. Além disso, a maioria das escovas estavam com cerdas esgarçadas e exibiam um esparadrapo para identificação, o qual persistia molhado durante o armazenamento, propiciando um ambiente favorável ao crescimento de micro-organismos. As educadoras responsáveis relataram que a troca das escovas não era feita periodicamente, excedendo o limite recomendado de 3 meses. **Conclusão:** Portanto, conclui-se que a higienização bucal das crianças pode estar comprometida com a forma de manutenção e acondicionamento das escovas. A partir disso, foi planejada pela equipe de saúde bucal e estudantes do estágio, a troca das escovas, bem como a confecção de novos porta-escovas, que permitam o correto acondicionamento. A vigilância em saúde bucal deve permear todos os espaços sociais de ação do cirurgião dentista na atenção básica e mesmos as mais simples medidas educativas podem reorientar hábitos, beneficiando a saúde das pessoas.

**Palavras-chave:** Saúde Coletiva, Escovação Dentária, Educação em Saúde.

**Área temática:** 9a – Ciências do comportamento/ Saúde coletiva.

**P59** O conhecimento de educadores sobre saúde bucal em um centro de referência em educação infantil (CREI)

Jerssica Mayara Agostinho da Silva; Luisiane de Avila Silva; Wilton Wilney Nascimento Padilha\*.

Universidade Federal da Paraíba – UFPB  
jerssicamayara@yahoo.com.br

**Objetivo:** Descrever o conhecimento dos educadores sobre saúde bucal de crianças. **Metodologia:** Realizou-se um estudo descritivo e técnica de observação direta extensiva por meio de questionário para identificar o nível de conhecimento dos professores sobre a saúde bucal e sua abordagem em sala de aula. A amostra foi constituída por professoras (n=5) e monitoras (n=5) em um centro de referência em educação infantil (CREI) Laranjeira. **Resultados:** Com média de idade de 42 anos, as professoras têm o curso superior completo e as monitoras o segundo grau completo. Todas as entrevistadas afirmaram terem conhecimento sobre como escovar os dentes de seus alunos e como evitar a cárie; verificam e trocam com frequência as escovas dos pré-escolares e gostariam de ajudar o cirurgião-dentista nas suas atividades intra e extraclasse na prevenção da cárie; oito levam as crianças para escovar os dentes após o almoço; nove têm conhecimento de como a cárie ocorre; sete já receberam informação sobre o uso do flúor; cinco realizaram atividade relacionada ao conhecimento da saúde bucal com seus alunos com brincadeiras e desenhos; cinco das educadoras não sabe o que fazer diante de um acidente que envolva a boca da criança e nove consideram importante ter orientação sobre medidas educativas e preventivas de saúde bucal dos seus alunos. **Conclusão:** Conclui-se que, as educadoras valorizam a saúde bucal de seus alunos e consideram que os mesmos, sejam educados na escola sobre o tema em parceria entre professores, funcionários, cirurgião-dentistas e familiares.

**Palavras chaves:** Educação em Saúde Bucal, Saúde Bucal, Pré-escolar.

**Área temática:** 9a – Ciências do comportamento / Saúde Coletiva

**P58** Auto-percepção de saúde bucal entre usuários de um Centro de Especialidades Odontológicas

Jannerson Cesar Xavier de Pontes; Wilton Wilney Nascimento Padilha; Yuri Wanderley Cavalcanti\*.

Universidade Federal da Paraíba – UFPB  
jannersoncesar@hotmail.com

**Introdução:** A auto-percepção de saúde bucal interfere diretamente na qualidade do autocuidado e na condição de saúde bucal. **Objetivo:** Avaliar a auto-percepção de saúde bucal entre usuários de um Centro de Especialidades Odontológicas (CEO) em João Pessoa-PB. **Metodologia:** Estudo observacional do tipo transversal e preliminar, com 17 usuários do Centro Odontológico de Cruz das Armas (COCA), assistidos pela Disciplina Clínica Odontológica Integrada do Mestrado em Odontologia da UFPB. Para avaliação da auto-percepção de saúde bucal, aplicou-se o instrumento Geriatric Oral Health Assessment Index (GOHAI) que compreende 3 domínios: função física (FF), função psicossocial (FP) e dor ou desconforto (DD), distribuídos em 12 perguntas, nas quais o voluntário responde a frequência do que é perguntado com: sempre (1), algumas vezes (2) e nunca (3). A auto-percepção é classificada de acordo com a soma das respostas em: elevada (34-36), moderada (30-33) e baixa (<30). Quanto aos domínios, podem ter escores: FF (12), FP (15) e DD (6). Os dados foram analisados por estatística descritiva dos escores geral e de cada domínio. Percentuais de pontuação foram definidos de acordo com os escores obtidos em relação ao escore total possível para cada domínio. **Resultados:** A média entre os escores de auto-percepção geral foi  $29 \pm 3,2$  (80,56%). A média entre os escores da dor e desconforto foi  $6,47 \pm 1,74$  (71,90%), a média entre os escores da função física foi  $9,94 \pm 1,68$  (82,84%) e a média entre os escores da função psicossocial foi  $12,59 \pm 1,37$  (83,92%). **Conclusão:** No total observou-se baixa auto-percepção em saúde bucal. A dor ou desconforto foi o domínio mais percebido pelos usuários.

**Palavras chave:** Autopercepção, Saúde Bucal, Sistema Único de Saúde.

**Área temática:** 9a – Ciências do comportamento / Saúde coletiva.

**P60** Comparação dos métodos de Nicodemo, Moraes e Médici Filho e Índice de Maturação do 3º Molar na estimativa da maioridade

Johnys Berton Medeiros da Nóbrega; Isabella Lima Arrais Ribeiro; Alexandre Raphael Deitos; Ana Maria Gondim Valença; Bianca Marques Santiago\*.

Universidade Federal da Paraíba – UFPB  
johnysberton@gmail.com

**Introdução:** A odontologia contribui para decisões em âmbito penal com a estimativa da maioridade através dos dentes. **Objetivo:** Comparar a precisão dos métodos de Nicodemo, Moraes e Médici Filho (1974) – NMM – e do Índice de Maturação do 3º Molar – I3M na estimativa da maioridade. **Metodologia:** Tratou-se de pesquisa de campo aplicada, quantitativa e documental, do tipo transversal, tendo como amostra (n=89) radiografia panorâmicas realizadas previamente para fins diagnósticos e/ou ortodônticos de indivíduos entre 14 e 23 anos, no ano de 2015. Foram excluídas imagens com ausência do elemento 38, distorções, alterações patológicas e suspeitas de comprometimento pulpar. A aplicação da estimativa da maioridade foi realizada pelo mesmo avaliador, previamente calibrado e de maneira cega. Analisou-se os dados com estatística descritiva e inferencial, sendo conduzida uma regressão logística binária ( $\alpha=5\%$ ). **Resultados:** A amostra foi composta em 52,8% pelo sexo masculino (n=47), e teve como idade cronológica média 18 anos e 6 meses (DP=2,478). A concordância da maioridade estimada com a real aconteceu em 79,8% (n=71) das radiografias para o I3M e em 77,5% (n=69) para o NMM. Os dois métodos apresentaram sensibilidade de 0,333, e especificidade de 0,915 e 0,872, respectivamente, para I3M e NMM. Na aplicação do I3M, a chance de erro foi 5,37 vezes maior para o sexo feminino (IC95%: 1,605-18,004, P=0,006), o mesmo aconteceu no NMM, sendo que 3,41 vezes (IC95%: 1,172-9,964, P=0,024). **Conclusão:** O Índice de Maturação do 3º Molar apresenta maior precisão que o método de Nicodemo, Moraes e Médici Filho na estimativa da maioridade, sendo o sexo masculino o de maior chance de acerto em ambos.

**Palavras-chave:** Radiografia Panorâmica, Determinação da Idade pelos Dentes, Calcificação de Dente.

**Área Temática:** 9a – Ciências do comportamento / Saúde Coletiva



**P61** **Infrações éticas praticadas por cirurgiões-dentistas: estudo realizado no Estado da Paraíba**

José Jhenikártery Maia de Oliveira; Débora Pereira Coutinho; Solange Soares da Silva Félix\*.

**Centro Universitário de João Pessoa – UNIPÊ**  
jhenikarteryamaia2008@hotmail.com

**Introdução:** Os cirurgiões-dentistas estão cada vez mais sendo observados pela sociedade quanto ao seu exercício profissional, sendo o Código de Ética Odontológica um instrumento elaborado para nortear a conduta destes profissionais. **Objetivo:** O estudo objetivou analisar as infrações éticas praticadas por cirurgiões-dentistas no Estado da Paraíba, no período de 2002 a 2012, referentes às causas de processos éticos, ao ano de maior ocorrência, às especialidades ou áreas de atuação mais frequentes. **Metodologia:** Trata-se de pesquisa exploratória, descritiva e documental. A amostra constou de 144 processos éticos concluídos e 202 Termos de Ajustamento de Conduta. Os dados foram obtidos no Conselho Regional de Odontologia da Paraíba, sem a identificação dos profissionais infratores. **Resultados:** Os resultados demonstraram que as causas de processos mais frequentes foram a publicidade indevida (36,11%), Ortodontia (13,19%), Prótese Dentária (11,81%) e Clínica Geral (11,11%). O ano de 2012 (15,97%) teve maior ocorrência. Na maior parte dos casos (55,55%) houve conciliação, (29,17%) dos profissionais foram a julgamento e o restante (15,28%) dos processos foi arquivado. A pena de censura confidencial foi a mais aplicada (47,37%) seguida da advertência confidencial (21,06%) e censura pública, em publicação oficial (21,05%). Em relação ao TAC, a Endodontia (31,68%), teve maior participação, seguida da Clínica Geral (17,33%). O Livro de Credenciamento (55,94%) foi o veículo de comunicação mais utilizado para a publicidade indevida. **Conclusão:** Conclui-se que os cirurgiões-dentistas necessitam de maior ênfase em relação aos aspectos éticos referentes à sua profissão.

**Palavras-chave:** Ética profissional, Infrações Éticas, Processos Éticos.  
**Área Temática:** 9a – Ciências do Comportamento / Saúde Coletiva.

**P62** **Avaliação da Atenção Secundária em Saúde Bucal no estado da Paraíba-PB, Brasil**

Karla Lorene de França Leite; Iasmine Lima Dutra; Márcilio Ferreira de Araújo; Yuri Wanderley Cavalcanti; Wilton Wilney Nascimento Padilha\*.

**Universidade Federal da Paraíba- UFPB**  
karla\_lorene@hotmail.com

**Objetivo:** Analisar os indicadores de monitoramento do Centro de Especialidades Odontológicas (CEO) dos municípios do estado da Paraíba (PB) entre os anos 2011 e 2016. **Metodologia:** Estudo quantitativo de abordagem indutiva, procedimento descritivo e técnica de documentação indireta. Identificou-se a produção dos municípios (N=78) da PB que possuem CEO tipo I, II e III referentes aos procedimentos básicos em portadores de necessidade especiais (PNE), endodontia, periodontia e cirurgia oral, obtidas do Sistema de Informação Ambulatorial (SIA/SUS). Os valores absolutos foram comparados com as metas estabelecidas da portaria 1.464/GM, no período de 2011 a 2016. **Resultados:** No período de 2011 a 2016, o quantitativo de CEO que prestam atendimento em PNE são n=0; 4; 22; 24; 28; 29, endodontia n=45; 47; 56; 67; 67; 70, periodontia n=44; 46; 54; 64; 65; 67 e cirurgia n=47; 49; 56; 65; 68; 72, respectivamente. No período de 2011 a 2016, o cumprimento das metas atingidas foi de 0%; 0%; 2,56%; 2,56%; 3,85%; 5,13% para PNE, 11,54%; 11,54%; 10,26%; 15,38%; 12,82%; 16,67% para endodontia, 33,33%; 32,05%; 33,33%; 41,03%; 35,90%; 28,21% para periodontia e 8,97%; 15,38%; 16,67%; 19,23%; 11,54%; 66,67% para cirurgia, respectivamente. Por especialidade, os procedimentos do CEO tipo I variou entre n=1; 1; 1; 1 e n=1181; 1362; 4861; 2045, por tipo II entre n=4; 1; 1; 2 e n=1443; 1235; 2576; 2515 e por tipo III entre n=41; 9; 4; 4 e n=2043; 1242; 4169; 3106, respectivamente. **Conclusão:** O número de CEO aumentou com o passar dos anos, mas nenhuma meta estabelecida por especialidade alcançou 70% do pactuado, sendo a produção entre CEO tipo I, II e III semelhantes.

**Palavras-chave:** Saúde Bucal, Atenção Secundária à Saúde, Avaliação de Serviços de Saúde.  
**Área Temática:** 9a – Ciências do Comportamento / Saúde Coletiva.

**P63** **Assistência odontológica para pacientes com necessidades especiais: Relato de experiência**

Lucas Emmanuell de Moraes Neves; Daniel Guimarães de Souza; Ruth Venâncio Fernandes Dantas; Ana Karoline Vieira Melo; Gustavo Gomes Agripino\*.

**Universidade Estadual da Paraíba – UEPB**  
lucas\_emmanuell@hotmail.com

**Objetivo:** Relatar as atividades desempenhadas pelo projeto de extensão: Núcleo de Atenção e Acompanhamento a Pacientes com Necessidades Especiais (NUAPE) da Universidade Estadual da Paraíba (UEPB), no Centro de Atendimento Psicossocial (CAPS) do Município de Araruna/PB. **Relato de experiência:** O NUAPE é um projeto de extensão que acompanha e oferece subsídios para que pessoas com deficiências possam manter uma saúde bucal adequada. Atualmente 29 pessoas são acompanhadas constantemente por serviços odontológicos no CAPS, apresentando idade média de 46,3 anos, sendo a maioria leucodermas (66,6%), com procedência da zona urbana (83,3%), fumantes (66,6%), etilistas (50%) e sem hábitos orais deletérios (83,3%). As medicações utilizadas com maior frequência foram Haldol (23%), Akineton (23%) e Diazepam (15,3%), podendo influenciar de forma direta ou indireta à saúde oral. Devido às dificuldades motoras e/ou psicológicas, a higiene oral torna-se inadequada, necessitando de auxílios individualizados e específicos. A equipe do projeto realiza durante três dias semanais atividades que englobam escovação supervisionada, diagnósticos orais, encaminhamentos para a clínica de pacientes com necessidades especiais da UEPB e orientação de higiene oral. Em todos os procedimentos odontológicos já realizados, os pacientes apresentaram comportamento colaborativo. **Conclusão:** Pode-se perceber que o projeto beneficia os usuários do CAPS, bem como a equipe de profissionais da instituição e os extensionistas. Nota-se ainda, resultados expressivos na melhoria da auto-estima, na saúde oral, comportamental e na socialização dos usuários, além do crescimento pessoal e profissional dos graduandos.

**Palavras-chave:** Pessoas com Deficiência, Saúde Bucal, Odontologia Preventiva.

**Área temática:** 9a – Ciências do comportamento / Saúde coletiva.

**P64** **Relato de Experiência: Vivências no Estágio em Saúde Coletiva na Unidade de Saúde da Família São Rafael**

Maria Leticia Barbosa Raymundo; Thays Matias Ribeiro; Thiago Pelúcio Moreira\*.

**Universidade Federal da Paraíba – UFPB**  
marialeciabarbosa@hotmail.com

**Introdução:** A fim de conhecer e entender a realidade da vivência de um profissional de saúde atuante no Sistema Único de Saúde (SUS) é necessário que, durante o Estágio em Saúde Coletiva I, no segundo período do curso de Odontologia, os alunos iniciem visitas a uma Unidade de Saúde da Família (USF). **Objetivo:** Expor a prática realizada durante as visitas à comunidade e à USF São Rafael. **Relato de Experiência:** A USF São Rafael está localizada no Distrito Sanitário V, no município de João Pessoa-PB. A comunidade na qual a USF está inserida fica no bairro Castelo Branco, próxima à UFPB e defronte ao Jardim Botânico. Sua entrada principal é pela Av. Pedro II. É margeada de um lado pela BR-230 e, do outro, pelo Rio Jaguaribe. O registro do SIAB 2014 apontava uma população total de 1.252 habitantes, dos quais 891 têm mais de 18 anos de idade. As visitas tiveram o intuito de conhecer a USF, através de experiências adquiridas e compartilhadas pelo contato direto com os profissionais que ali atuam, e que também vivem na comunidade, através de entrevistas. Eles descreveram como é a rotina dentro da USF, qual a função de cada membro e a dinâmica dos atendimentos, e foi realizado o conhecimento da área da comunidade, que está em consonância com a dinâmica do lugar. **Conclusão:** O Estágio é de extrema relevância para a formação do profissional da área da saúde, pois propõe outros modos de pensar a formação e a educação em saúde; ele aproxima o aluno da realidade enfrentada no SUS e acrescenta vivências e experiências na sua formação.

**Palavras-chave:** Saúde Coletiva, Saúde Pública, Programa de Saúde da Família.

**Área temática:** 9a – Ciências do comportamento / Saúde coletiva

**P65** Prevalência de má oclusões em crianças de 5 anos do CREI Laranjeiras em João Pessoa - PB

Mariana Cavalcanti Lacerda; Luisiane de Ávila da Silva; Rênnis Oliveira da Silva; Wilton Wilney Nascimento Padilha\*.

Centro Universitário de João Pessoa – UNIPÊ  
marí\_lacerda\_@hotmail.com

**Introdução:** As má oclusões no período da infância podem produzir alterações estéticas e funcionais. **Objetivo:** Avaliar as principais oclusopatias presentes nas crianças com 5 anos matriculadas no Centro de Referência em Educação Infantil (CREI) Laranjeiras, situada em João Pessoa - PB. **Metodologia:** Trata-se de uma pesquisa com abordagem indutiva, procedimento descritivo com técnica de documentação direta. A amostra foi composta por alunos com 5 anos de idade (N=30). Os dados foram coletados seguindo o índice de Foster e Hamilton por dois pesquisadores calibrados sendo observadas as seguintes variáveis: Chave de canino, Sobressaliência, Sobremordida e Mordida cruzada posterior. **Resultados:** Das 30 crianças examinadas, 12 (40%) eram do sexo feminino e 18 (60%) do sexo masculino. Com relação a chave de canino, 28 (93,3%) crianças possuíam Classe I, 2 (6,66%) Classe II e nenhuma Classe III. Na análise da sobressaliência, 17 (56,6%) das crianças possuíam a mordida sem alteração, 11 (36,6%) aumentada, 1 (3,33) mordida cruzada anterior, 1 (3,33%) sem informação, por falta dos elementos dentários e nenhuma apresentou mordida topo a topo. Em sobremordida, 19 (63,3%) não apresentaram, 9 (30%) possuem mordida aberta, 1 (3,33%) reduzida, nenhuma com mordida profunda e 1 (3,33%) sem informação. Em relação a mordida cruzada posterior, 24 (80%) não possuíam, 6 (20%) possuíam a mordida cruzada posterior. **Conclusão:** Observou-se a sobressaliência aumentada como principal oclusopatia presente nas crianças avaliadas, sugerindo provável associação com os hábitos de sucção deletérios.

**Palavras-chave:** Oclusão Dentária, Pré-escolar, Má Oclusão.  
**Área temática:** 9a – Ciências do Comportamento / Saúde Coletiva.

**P66** Qualidade de vida dos cuidadores das crianças e adolescentes com paralisia cerebral em João Pessoa, Paraíba

Mariana Marinho Davino de Medeiros; Mariana Leonel Martins; Rênnis Oliveira da Silva; Andreia Medeiros Rodrigues Cardoso; Alessandro Leite Cavalcanti; Wilton Wilney Nascimento Padilha\*.

Universidade Federal da Paraíba – UFPB  
mariana.davino@hotmail.com

**Introdução:** Distúrbios motores presentes nas Crianças e Adolescentes com Paralisia Cerebral (CAPC) causam dependência dos cuidadores para realização das atividades diárias, o que pode gerar sobrecarga, e, conseqüentemente, interferir na Qualidade de Vida (QV) do cuidador. **Objetivo:** Caracterizar a QV dos cuidadores das CAPC de João Pessoa-PB. **Métodos:** Realizou-se estudo transversal com 74 cuidadores de CAPC de 2 a 18 anos, cadastrados em 4 instituições de reabilitação de João Pessoa. Para avaliar a QV do cuidador aplicou-se o Questionário Breve da Qualidade de Vida da Organização Mundial de Saúde (WHOQOL-bref). Em seguida, foi calculado o valor médio de cada domínio do questionário (físico, psicológico, de relações sociais e de meio ambiente) e foram transformados os escores em escala de 0 a 100, de modo que quanto maior a pontuação, melhor a QV. Os domínios da QV foram classificados de 20 a 58 como necessita melhorar, de 60 a 78 como regular, de 80 a 98 como boa e de 100 como muito boa. Procedeu-se análise descritiva dos dados. **Resultados:** Os cuidadores das CAPC relataram, com maior frequência, sua QV como boa (64,9%) e satisfação com sua saúde (55,4%). Os domínios físico, psicológico, de relações sociais e de meio ambiente dos cuidadores apresentaram média, desvio-padrão (valores mínimos e máximos) de: 66,3±14,6 (35,7-96,4), 62,1±14,5 (20,0-95,0), 66,5±14,0 (25,0-100,0) e 49,4±11,5 (12,5-71,8), respectivamente. Os cuidadores das CAPC necessitam melhorar a QV no domínio de meio ambiente e apresentam QV regular nos domínios físico, psicológico e de relações sociais. **Conclusão:** Autopercepção de QV dos cuidadores das CAPC se contrapõe ao obtido nos domínios do instrumento.

**Palavras-chave:** Paralisia Cerebral, Qualidade de Vida, Cuidadores.  
**Área temática:** 9a – Ciências do comportamento / Saúde Coletiva

**P67** Prevalência de câncer bucal em estágio avançado e sua relação com etilismo e tabagismo

Natanael Victor Furtunato Bezerra; Karla Lorene De França Leite; Mariana Marinho Davino De Medeiros; Mariana Leonel Martins; Andreia Medeiros Rodrigues Cardoso; Wilton Wilney Nascimento Padilha; Yuri Wanderley Cavalcanti\*.

Universidade Federal da Paraíba – UFPB  
natanaelvictorfurtunato@gmail.com

**Objetivo:** Avaliar a distribuição dos casos de câncer bucal de acordo com o estágio clínico, hábitos de etilismo e tabagismo no Brasil, no período de 2000 a 2010. **Metodologia:** Dados referentes a 31.217 casos de câncer bucal, no período de 2000 a 2010, foram obtidos do Sistema de Informação de Registros Hospitalares de Câncer. Eliminouse os dados sem informação e não classificados quanto ao estadiamento, sendo o valor amostral considerado para análise estatística igual a 21.160 casos. Os estágios clínicos (variável dependente) foram dicotomizados em estágio inicial (Estágios I ou II) e estágio avançado (Estágios III ou IV). As variáveis “ano de diagnóstico” e “hábitos deletérios” foram consideradas variáveis independentes. Realizou-se a análise de frequência e o modelo binário de regressão logística, considerando-se significância de 5%. **Resultados:** O uso combinado de álcool e tabaco (61,6%; n=19226) foi a característica mais frequente. Observaram-se estágios clínicos em graus I (7,5%; n=1589), II (14,3%; n=3026), III (21,4%; n=4521) e IV (56,8%; n=12024). A razão de prevalência de casos avançados de câncer não diferenciou entre indivíduos “apenas tabagistas” e “não-tabagistas” (p>0,05; RP= 0,964; IC-95%= 0,940-1,020). Entretanto, o uso combinado de álcool e tabaco apresentou razão de prevalência significativamente maior para o estágio clínico avançado do câncer (III e IV) (p<0,01; RP= 1,646; IC-95%= 1,574-1,721). **Conclusão:** Sugere-se que o uso concomitante do álcool e tabaco contribui para maior prevalência de casos avançados de câncer bucal. Estudos prospectivos precisam ser delineados para confirmar esta associação.

**Palavras-chave:** Câncer Bucal, Estadiamento de Neoplasias, Alcoolismo, Tabagismo.

**Área temática:** 9a – Ciências do comportamento / Saúde Coletiva.

**P68** Cárie dentária: Uso de dados estatísticos para impactação de educadores de um CREI da cidade de João Pessoa- PB

Nathalie Murielly Rolim de Abreu; Thays Matias Ribeiro; Deborah Rocha Seixas; Felipe Genuino de Abrantes Santos; Fernanda Maria Bezerra Filgueiras; Talitha Ribeiro Rodrigues Pessoa\*.

Universidade Federal da Paraíba- UFPB  
Abreu.nathalie@yahoo.com.br

**Introdução:** A cárie precoce na infância se constitui em um grave e persistente problema de saúde coletiva, sendo o ambiente escolar propício para o estabelecimento de medidas educativas em saúde bucal. **Objetivo:** Descrever a experiência educativa subsidiada por dados estatísticos, vivenciada com crianças e educadores de um CREI na cidade de João Pessoa – PB associado ao programa Saúde na Escola (PSE). **Relato de Experiência:** No âmbito das atividades do PSE, foi realizado um levantamento das condições bucais dos pré-escolares (104 crianças) divididos em quatro turmas, com idades variando entre 24 meses e 60 meses. A quantidade de dentes cariados por criança foi de 2.33 dentes, mas esse resultado diferiu em relação à faixa etária. No Maternal 1 (2 anos), a variável cárie afetou 38% dos alunos, e essa porcentagem aumentou com a idade, chegando ao Pré-2 (5 anos) com o percentual de 80%, configurando uma realidade preocupante. Os dados levantados foram levados aos educadores por meio de gráficos, para estabelecer uma quantificação da realidade do CREI. Objetivando uma interação maior, foi realizada uma dinâmica valorizando os conhecimentos que os educadores tinham sobre saúde bucal, o que proporcionou o diálogo versando sobre a importância dos cuidados com a higiene bucal dos infantes, o armazenamento e cuidado com as escovas e o que as mudanças de hábitos trariam como benefício para a vida e saúde daquelas crianças. **Conclusão:** A atividade desenvolvida impactou positivamente os educadores, estimulando-os a assumir um papel significativo na mudança de hábitos dos seus educandos no que diz respeito à saúde bucal, tornando-os também agentes multiplicadores desse conhecimento.

**Palavras-chave:** Cárie dentária, Saúde coletiva, Odontologia.  
**Área temática:** 9a – Ciências do comportamento/ Saúde coletiva.

**P69** A importância do estágio supervisionado extramuros para a formação dos acadêmicos de odontologia: relato de experiência

Nathalya Pontes Tejo; Karoline Linhares Mota Rodrigues; Artemisa Fernanda Moura Ferreira\*.

**Centro Universitário de João Pessoa – Unipê**  
Nathypontes\_@hotmail.com

**Objetivo:** Relatar a experiência vivenciada pelos estudantes do sexto período de Odontologia do Centro Universitário de João Pessoa no Estágio Supervisionado Extramuros realizado no Centro de Especialidades Odontológicas, localizado no bairro de Mangabeira em João Pessoa-PB. **Relato de experiência:** A oportunidade que o Estágio Supervisionado Extramuros proporciona é imprescindível na formação acadêmica, pois vai além da capacitação técnica, proporcionando a compreensão das fragilidades e potencialidades do Sistema Único de Saúde na média complexidade. Durante o estágio foi possível observar a adaptação dos profissionais de saúde à realidade precária dos consultórios odontológicos. Apesar das limitações encontradas diariamente, a exemplo da falta de materiais e instrumentais adequados ao exercício da profissão, os cirurgiões-dentistas conduziram os atendimentos de forma humanizada, tentando ao máximo dar resolutividade ao processo de trabalho. A experiência adquirida durante o estágio possibilitou aos estudantes compreenderem as condições de trabalho no SUS e a dinâmica de funcionamento de uma Unidade de média complexidade, bem como a importância da humanização do atendimento neste processo. Através destas experiências, os alunos puderam correlacionar a teoria aprendida na Universidade com a realidade dos serviços de saúde no Brasil, despertando o senso crítico e reflexivo. **Conclusão:** A experiência exitosa vivenciada em um ambiente que transpõe os muros da Universidade é de suma importância para a formação pessoal e profissional dos acadêmicos, preparando-os para a realidade da profissão no âmbito da assistência pública à saúde.

**Palavras-chave:** Estágio, Saúde Pública, SUS.

**Área temática:** 9a – Ciências do comportamento / Saúde Coletiva.

**P70** Satisfação dos usuários com o serviço de saúde bucal ofertado na Atenção Básica de João Pessoa - PB: 2º ciclo do PMAQ-AB.

Nayara Pereira Limão; Ane Poline Lacerda Protasio; Ana Maria Gondim Valença\*.

**Universidade Federal da Paraíba – UFPB**  
nayarapereiral@yahoo.com.br

**Objetivo:** analisar a satisfação dos usuários com o serviço de saúde bucal ofertado na Atenção Básica da cidade de João Pessoa - PB, a partir de dados do 2º ciclo de avaliação externa do Programa Nacional de Melhoria do Acesso e da Qualidade da Atenção Básica (PMAQ-AB). **Metodologia:** utilizou-se informações contidas no Módulo III (entrevista na Unidade de Saúde com o usuário) do instrumento de avaliação externa do PMAQ-AB. Foram selecionadas variáveis (n=6) relacionadas ao acesso, marcação de consultas e satisfação com a estrutura física, sendo os dados analisados descritivamente (valores absolutos e percentuais). **Resultados:** Um total de 308 usuários respondeu às questões de saúde bucal. Quanto ao acesso aos serviços em saúde bucal, verificou-se que 82,1 % (n=253) dos usuários relataram que o horário de funcionamento da unidade atende as suas necessidades. Em relação à marcação de consultas, 79,2% (n=244) referiram conseguir marcar consulta com o cirurgião dentista. Quanto à satisfação com as instalações do consultório odontológico, 91,2% (n=281) responderam que “está em boas condições”, 82,5% (n=254) que o consultório dispõe de “boa ventilação ou climatização” e 72,4% (n=223) que a cadeira odontológica “está em boas condições de uso”. Por fim, 76,6% (n=236) dos usuários afirmaram que não mudariam de unidade de saúde. **Conclusão:** A maioria dos usuários se mostrou satisfeitos com o serviço de saúde bucal ofertado no que se refere ao horário de funcionamento, marcação de consulta odontológica e estrutura física do consultório odontológico.

**Palavras-chave:** Avaliação de Serviços de Saúde, Satisfação do Usuário, Saúde Bucal.

**Área temática:** 9a - Ciências do comportamento / Saúde Coletiva.

**P71** Acolhimento ao usuário idoso em UBSF de município de médio porte do nordeste brasileiro – relato de experiência

Paulo Rodrigues de Lima Filho; Antares Silveira Santos; Diego Almeida Magalhães; Marcelo Marques Gouveia Filho; Massimiliano Ribeiro Gomes; Vanessa Alves de Medeiros; Victor Mendes de Vasconcelos; Renata Cardoso Rocha Madruga\*.

**Universidade Estadual da Paraíba - UEPB**  
paulo\_rodrigues.l@outlook.com

**Objetivo:** Descrever a experiência de extensionistas, graduandos em Odontologia e Enfermagem, do projeto “Ativa Idade – Envelhecimento Saudável na Comunidade”, da Universidade Estadual da Paraíba (UEPB), acerca do acolhimento aos usuários na Unidade Básica de Saúde da Família (UBSF) do bairro da “Conceição”, na cidade de Campina Grande – PB. **Relato de experiência:** As atividades desenvolvidas pelos extensionistas vão desde o acolhimento pré consulta, utilização de dinâmicas e rodas de conversa que possibilitam a exposição de temas relacionados aos mais diversos aspectos do processo de envelhecimento e saúde do idoso, com o objetivo de promover a interação, despertar novos saberes e possibilitar a troca de conhecimentos entre os envolvidos, até o acompanhamento dos casos mais complexos com de visitas domiciliares e o planejamento de Projetos Terapêuticos Singulares. São enfatizados também aspectos da saúde bucal, com orientações sobre higiene e cuidados com as próteses dentárias, em que os participantes passam por uma prática de métodos de higienização de próteses e escovação supervisionada pelos extensionistas. Ao final das atividades, são convidados a responder alguns questionários, que buscam avaliar o acesso aos serviços e verificar a autopercepção de saúde bucal dos mesmos na comunidade. Em reuniões de planejamento entre extensionistas, Equipe de Saúde e a orientadora são decididas as temáticas que serão trabalhadas durante o mês seguinte. **Conclusão:** É de extrema importância que existam mais atividades de promoção de saúde e prevenção às doenças mais comuns do envelhecimento, com práticas voltadas ao acolhimento e prestação de cuidados às faixas etárias mais avançadas.

**Palavras-chave:** Assistência à saúde, Saúde do idoso, Odontologia geriátrica.

**Área temática:** 9a – Ciências do comportamento / Saúde Coletiva

**P72** Hortas nas Escolas: Conscientização Ambiental e Reeducação Alimentar para a Saúde Geral e Bucal

Priscila Lima Bezerra; Ana Vitória Leite Luna; Suellen Rabelo Rocha da Costa; Clenia Emanuela de Sousa Andrade; Lucas Almeida Barbosa; Vanessa de Oliveira Costa; Andréa Cristina Barbosa da Silva; Sandra Aparecida Marinho\*.

**Universidade Estadual da Paraíba, UEPB**  
priscilalimabe@hotmail.com

**Introdução:** A alimentação e nutrição constituem condições básicas para a promoção e a proteção da saúde. Portanto, os hábitos alimentares desenvolvidos pelo indivíduo desde os primeiros anos de vida determinarão a sua saúde no futuro. **Objetivo:** Este trabalho relata a experiência obtida com o projeto de extensão desenvolvido em escolas de ensino fundamental no município de Araruna, PB, no intuito de estimular as crianças a desenvolverem hábitos alimentares saudáveis, como também, promover a prevenção da saúde bucal infantil. **Relato de experiência:** Com as atividades desenvolvidas, observou-se uma maior conscientização quanto à alimentação saudável e também quanto à importância do cuidado com a natureza, visto que através de hortas há um maior contato entre as crianças e a natureza. O convívio com uma alimentação equilibrada permitiu com que as crianças passassem a apreciá-la e a disponibilidade de alimentos produzidos pelas mesmas aumentou o fascínio por estes, que são fontes importantes de nutrientes fundamentais para o bom desenvolvimento infantil. **Conclusão:** A odontologia, como pertencente à área da saúde, tem como dever orientar e conscientizar a população sobre medidas que permitam a prevenção de doenças. Com a implantação de atividades preventivas em saúde geral e bucal, aliadas a hábitos saudáveis de alimentação, isso se torna possível.

**Palavras-chave:** Hábitos alimentares, Cultivos agrícolas, Saúde Bucal.

**Área temática:** 9a – Ciências do comportamento / Saúde Coletiva



**P73** Educação em saúde como estratégia de promoção em saúde bucal em usuários da clínica escola do Departamento de Odontologia/UEPB

Vanessa Alves de Medeiros; Mariana Souza Gomes; Antares Silveira Santos; Victor Mendes de Vasconcelos; Ruan Felipe Ferreira Tomé; Jennifer Raíza de Araújo Silva; Yuri Lins dos Santos; Criseuda Maria Benício Barros\*

**Universidade Estadual da Paraíba- UEPB**  
vanessaalves.uepb@gmail.com

**Introdução:** A educação em saúde é uma estratégia imprescindível para o alcance da promoção da saúde, ao contribuir na melhoria das condições de vida e saúde por meio da capacitação da população, visando influenciar os indivíduos na alteração de atitudes comportamentais prejudiciais. **Objetivo:** Descrever as atividades desenvolvidas pelos extensionistas do Núcleo Universitário de Biossegurança em Saúde (NUBS) realizadas com os usuários na sala de espera da clínica escola do Departamento de Odontologia da UEPB/Campus I. **Relato de Experiência:** A cada quinze dias, em um período de três semestres consecutivos, uma semana foi destinada para a realização das atividades de promoção e prevenção em saúde bucal, totalizando o número de 160 ações, atingindo, em média, um número de 3.200 pessoas. No decorrer das ações, foram explanadas palestras educativas com a elaboração de slides e o uso do macro modelo odontológico, organizadas em uma linguagem simples e de fácil compreensão. Os temas elucidados envolveram o ensinamento sobre a forma adequada de escovação, bem como o uso correto do fio dental, além de explicações sobre as patologias que envolvem a cavidade bucal. **Conclusão:** O trabalho realizado pela equipe mostra-se importante ao levar à comunidade informações acerca de prevenção de diversos agravos à saúde, elucidando, também, questionamentos levantados pelo público. Dessa forma, desenvolve-se uma importante prática de promoção à saúde.

**Palavras-chave:** Educação em Saúde Bucal; Higiene Bucal; Promoção em Saúde.  
**Área Temática:** 9a-Ciências do comportamento / Saúde coletiva.

**P75** Promoção e prevenção em saúde bucal nas crianças do CREI Benjamin Maranhão do município de João Pessoa-PB: Relato de Experiência

Thyanne Gabrielle Rodrigues Guimarães; Fernanda Maria Bezerra Filgueiras; Thiago Pelúcio Moreira\*.

**Universidade Federal da Paraíba - UFPB**  
thyanne-rg@hotmail.com

**Introdução:** No processo de educação infantil, cabe ressaltar a importância da família, das escolas e dos profissionais da saúde em relação a promoção e prevenção em saúde bucal nas crianças. **Objetivo:** Relatar a vivência no CREI Benjamin Maranhão com o desenvolvimento de atividades de promoção e prevenção bucal nas crianças pelos alunos de graduação do curso de Odontologia – UFPB, durante vivência no Estágio Supervisionado IV. **Relato de Experiência:** Por meio de um planejamento estratégico, foram executadas ações de prevenção e promoção em saúde bucal na Creche Benjamin Maranhão, com atividades lúdicas e associações de personagens de desenhos animados com a forma e função dos dentes. A estratégia de relação de imagens e conteúdo diante do nome e funções dos dentes é importante para estimular a memória das crianças de forma lúdica e reforço à prática de educação em saúde para as mesmas, visto que é na infância onde se tem uma maior capacidade de retenção de informações. O material lúdico desenvolvido compôs-se de um álbum seriado com nomes dos dentes, reforçando as características do dente mostrado e a importância do cuidado com uma escovação adequada. As expressões de alegria e satisfação da criança proporcionou a equipe sensação de dever cumprido por aquela vivência. **Conclusão:** As escolas de educação infantil juntamente com a família são de fundamental importância para o desenvolvimento dos conhecimentos sobre saúde bucal que consequentemente, formarão sua personalidade e determinarão seus hábitos e estilo de vida futuros.

**Palavras-Chave:** Educação em Saúde, Saúde Bucal, Crianças.  
**Área temática:** 9a – Ciências do comportamento / Saúde coletiva

**P74** Acondicionamento de escovas dentais em um Centro de Referência de Educação Infantil

Rênnis Oliveira da Silva; Luisiane de Ávila Silva; Ívanna Clarissa Gomes da Silva; Wilton Wilney Nascimento Padilha\*.

**Universidade Federal da Paraíba – UFPB**  
rennisilva@gmail.com

**Introdução:** A escova dental pode ser uma fonte de transmissão de doenças e é relevante que o modo adequado de acondiciona-la seja conhecido. **Objetivo:** Avaliar o acondicionamento das escovas dentais de alunos pré-escolares matriculados no Centro de Referência em Educação Infantil (CREI) Laranjeiras, João Pessoa - PB. **Metodologia:** Pesquisa quantitativa com procedimento descritivo e técnica de documentação direta. As escovas (N=86), foram analisadas em duplicata observando as seguintes variáveis: identificação individual, identificação legível, tipo do porta escova, material do porta escova, condição do porta escova, contato entre cerdas, contato entre cerdas e porta escova, presença de resíduos, tipo de resíduos. **Resultados:** As escovas são acondicionadas em porta escova coletivo de material plástico, sendo aberto (n=56, 65,1%) ou fechado (n=30, 34,9%). A identificação legível foi observada em (n=81, 94,2%), com uso de fita crepe e caneta esferográfica. O contato entre cerdas acontece em (n=30, 34,9%) e entre cerdas e porta escovas (n=27, n=31,4%). Foi observado resíduos nas escovas (n=50, 58,1%), distribuídos em dentífrico (n=43, 50,0%), alimento (n=01, 1,2%), fungo (n=01, 1,2%), dentífrico e alimento (n=01, 1,2%), dentífrico e cabelo (n=04, 4,7%). **Conclusão:** As escovas são identificadas, porém são acondicionadas de maneira deficiente com presença de resíduos.

**Palavras-chave:** Dispositivos para o Cuidado Bucal Domiciliar, Escovação, Educação Pré-Escolar  
**Área Temática:** 9a – Ciências do Comportamento / Saúde Coletiva

**P76** Condicionamento afetivo para realização de escovação supervisionada e aplicação tópica de flúor em pré-escolares

Thays Matias Ribeiro; Deborah Rocha Seixas; Felipe Genuíno de Abrantes Santos; Nathalie Murielly Rolim de Abreu; Fernanda Maria Bezerra Filgueiras; Talitha Ribeiro Rodrigues Pessoa\*.

**Universidade Federal da Paraíba- UFPB**  
Thaysmribeiro1@gmail.com

**Introdução:** O manejo do comportamento infantil ainda é uma árdua tarefa nas atividades de educação em saúde bucal, sendo necessárias técnicas de comunicação que condicionem as crianças a cooperarem com tais atividades. **Objetivo:** Relatar a experiência das atividades de educação em saúde bucal vivenciadas num CREI da cidade de João Pessoa-PB. **Relato de Experiência:** Trabalhar com pré-escolares requer por parte do profissional ou estudante conhecimento do comportamento e desenvolvimento infantil. Durante semanas consecutivas foram realizadas atividades de educação em saúde bucal num CREI de João Pessoa-PB. Culminando em escovação supervisionada e aplicação tópica de flúor nas turmas de 4 e 5 anos. Nessa prática foi observado que as crianças já não apresentavam tantas barreiras no contato com os estudantes e permitiam a realização dos procedimentos sem a presença do medo característico da faixa etária, e ao contrário do esperado, as mesmas se sentiam familiarizadas com a equipe do estágio e já obtinham singelos conhecimentos a respeito do que seria realizado na cavidade oral deles. Essa resposta positiva confirmou que o contato e a comunicação prévia dos estudantes com os pré-escolares caracterizaram um condicionamento afetivo necessário para realização de atividades mais invasivas e dependentes de cooperação. **Conclusão:** Tanto crianças quanto educadores corresponderam positivamente às atuações educativas. Portanto, é conclusiva a necessidade de técnicas que desconstruam o medo na criança e a torne ativa na obtenção dos seus conhecimentos e desenvolvimento de hábitos saudáveis, tais como contatos consecutivos para educação em saúde e procedimentos coletivos em saúde bucal.

**Palavras-chave:** Saúde Pública, Comportamento Infantil, Educação Em Saúde.  
**Área temática:** 9a – Ciências do comportamento / Saúde coletiva.

**P77** O lúdico como meio afetivo/ humanizador do cuidado a crianças e adolescentes hospitalizados

Alana Candido Paulo; Marlla Héllen do Nascimento Araújo; José Ferreira Lima Júnior; Ilana Sanamaika Queiroga Bezerra; Manuella Uilman Silva da Costa Soares; Alana Kelly Maia Macedo Nobre de Lima\*.

**Instituto de Educação Superior da Paraiba - IESP**  
alanacandido@hotmail.com

**Objetivo:** promover a experiência e a valorização da humanização no cuidado prestado as crianças e adolescentes hospitalizados, por parte de alunos e servidores do hospital. **Relato de Experiência:** O presente trabalho foi um relato de experiência vivenciado em visitas aos adolescentes e crianças que se encontravam hospitalizados no Hospital Universitário Júlio Bandeira –HUJB no município de Cajazeiras-PB, considerando não apenas a satisfação das necessidades físicas das crianças e adolescentes, mas também as de ordem psicossocial. Para implantação foram utilizados procedimentos tais como: preparação teórica dos participantes através da leitura dos textos; integração dos alunos com o serviço; sensibilização dos servidores para participação no projeto, por meio de debates e rodas de conversa e discussão sobre a Política Nacional de Humanização do SUS; construção de estratégias pelos alunos e servidores do hospital para instituir a humanização no ambiente hospitalar e na rotina de trabalho; organização de grupos de trabalhos para realização de atividades lúdicas, por meio de pinturas faciais e em papéis, histórias educativas contadas, músicas, fantoches e brincadeiras. **Conclusão:** O lúdico representa uma ferramenta importante para humanização, uma vez que facilita a relação entre os profissionais da saúde e os pacientes infanto-juvenis, por meio do seu caráter afetivo, de forma única e transformadora, possibilitando uma melhora do quadro clínico dos pacientes.

**Palavras-Chave:** Humanização, Assistência à Saúde, Integralidade em Saúde.

**Área Temática:** 9a – Ciências do comportamento / Saúde Coletiva

**P78** Formação acadêmica em Fisioterapia e a experiência em um Projeto de Extensão em Educação Popular

Alexsandra Pereira dos Santos; Wilton Wilney Nascimento Padilha\*.

**Universidade Federal da Paraíba – UFPB**  
alexsandratcdeenfermagem@gmail.com

**Objetivo:** Relatar a experiência no projeto de extensão Educação Popular na Construção da Integralidade da Formação e do Cuidado em Saúde/EPIsaúde e o que ele possibilita na formação acadêmica em Fisioterapia. **Relato de Experiência:** Desenvolvemos ações em uma comunidade da periferia de João Pessoa mediante visitas domiciliares com estudantes de enfermagem e fisioterapia, acompanhamos famílias em longo prazo, geralmente são casas de idosos, pessoas com doenças crônicas, acamados, cadeirantes e pessoas em estado de vulnerabilidade social. Essas características são importantes porque as condutas de fisioterapia sempre ocorreram em função da reabilitação, e uma formação voltada para os serviços de atenção secundária e terciária direcionada nas questões individuais de saúde com práticas assistencialistas. Houve momentos de desânimo diante das situações de desigualdades sociais e da complexidade que envolve as enfermidades, porém, essa experiência foi muito satisfatória e extremamente importante, porque constituiu desafios pautados em evoluções e recessões. **Conclusão:** O projeto de extensão em educação popular propicia ao estudante de fisioterapia um olhar ampliado da fisiopatologia para as condições de vida e questões sociais das pessoas; desperta a percepção da importância na participação da organização dos processos de trabalho, influencia na formação da visão holística e altruísta do processo de humanização da assistência, viabiliza interações multidisciplinares, proporciona empatia, autonomia e empoderamento, desmistificando o paradigma do fisioterapeuta visto somente como um agente multiplicador de saúde.

**Palavras-Chave:** Fisioterapia, Projeto, Saúde Coletiva.

**Área Temática:** 9a - Ciências do comportamento / Saúde coletiva

**P79** Conhecimento sobre higienização de próteses dentárias e perfil de idosos institucionalizados em João Pessoa-PB

Tainá Nascimento Falcão; Ana Maria Gondim Valença; Anna Carolina Barbosa Ângelo; Loyse Martorano Fernandes; Mariana Méliani Alexandrino Costa; Leopoldina de Fátima Dantas de Almeida\*.

**Universidade Federal da Paraíba – UFPB**  
taina.falcao@hotmail.com

**Introdução:** O uso de próteses dentais na população idosa brasileira reflete o cuidado na reabilitação oral, permitindo melhorias nas funções mastigatórias, estéticas e fonéticas. **Objetivo:** Descrever o conhecimento sobre higienização de próteses dentárias e o perfil dos idosos usuários das mesmas, residentes no Lar da Provisória Carneiro da Cunha/João Pessoa-PB. **Metodologia:** Utilizou-se abordagem indutiva com procedimento estatístico descritivo. Foram aplicados 38 formulários compostos de 08 questões acerca de hábitos diários e métodos de higienização das próteses. Os dados foram analisados pelo software IBM SPSS na sua versão 20.0. **Resultados:** A idade média dos participantes foi de 86,84 (± 7,71), dentre eles, 33 (86,8%) foram do sexo feminino e 35 (92,1%) faziam uso de prótese total. 97,4% (n=37) dos idosos afirmaram realizar higienização mecânica das próteses, com uso de escova e creme dental e 36 (94,7%) disseram não realizar higienização química. 33 (86,8%) participantes afirmaram não remover a prótese em nenhum período do dia e 24 (63,2%) também não retiravam para dormir. Quando questionados sobre o tempo de uso da prótese 24 (63,2%) relataram usá-las a mais de 5 anos e apenas 13 (34,2%) já receberam instrução, na instituição, sobre a correta higienização. **Conclusão:** Os idosos têm conhecimento da importância da higienização das próteses dentárias, porém conhecem pouco acerca da higienização química, do tempo ideal de troca da prótese e da necessidade de removê-la ao menos no período noturno.

**Palavras-chave:** Prótese Dentária, Higiene Bucal, Idoso.

**Área Temática:** 9b – Odontogeriatría

**P80** Condição de saúde auto-referida, auto-percepção de saúde bucal e estado nutricional de idosos assistidos na Universidade Federal da Paraíba

Lucila Tavares Beserra de Vasconcelos Lira; Eduarda Gomes de Onofre Araujo; Yuri Wanderley Cavalcanti\*.

**Universidade Federal da Paraíba- UFPB**  
lucilatvllira@gmail.com

**Objetivo:** Avaliar a condição de saúde auto-referida, a auto-percepção de saúde bucal e o estado nutricional dos idosos assistidos na Universidade Federal da Paraíba. **Metodologia:** Estudo transversal, descritivo e preliminar realizado com 14 idosos que frequentam a Universidade Federal da Paraíba para assistência à saúde. Os dados foram coletados a partir de um questionário elaborado pelos pesquisadores (condição auto-referida de saúde) e por questionários validados. A auto-percepção relacionada à saúde bucal foi avaliada pelo questionário GOHAI (Geriatric Oral Health Assessment Index), e o estado nutricional, analisado a partir do MNA (Mini Nutritional Assessment). Os dados foram analisados descritivamente. **Resultados:** Os idosos (50%) avaliaram sua saúde bucal como boa e 57% dos entrevistados não sentiam a necessidade de tratamento odontológico. A visita ao dentista nos últimos 12 meses foi referida por 50% dos idosos, dos quais 21,5% sentiram dor ou desconforto nos últimos três meses. O percentual de usuários de prótese superior foi de 71,4% e o de usuários de prótese inferior foi de 64,3% constatando a percepção da perda dos dentes permanentes superiores em primeiro lugar. A auto-percepção de saúde bucal foi referida como ruim por 7,2%, moderada 78,6% e boa 14,2%. O risco de desnutrição foi identificado apenas para 14,3%. **Conclusão:** De modo geral, a condição de saúde bucal referida pelos idosos é boa. A auto-percepção de saúde bucal é considerada moderada e o risco de desnutrição é baixo. A abordagem clínica desses indivíduos deve considerar o bom estado de saúde, a prevenção dos agravos e a redução da dor ou desconforto bucal.

**Palavras-chave:** Idosos, Saúde oral, Estado nutricional.

**Área temática:** 9b - Odontogeriatría

**P01** Procedimentos ortodônticos realizados nos Serviços de Especialidade Odontológicas (CEO) da Paraíba- Produção de 2011 à 2016

Amanda Lúcio Do Ó Silva; Karla Lorene de França Leite; Carmellyo Pires Leite Santiago; Yuri Wanderley Cavalcanti; Wilton Wilney Nascimento Padilha\*.

Universidade Federal da Paraíba – UFPB  
amandalds3@gmail.com

**Introdução:** As ações de ortodontia foram incorporados à tabela SUS pela Portaria Nº718/SAS de 2010, fazendo parte do programa Brasil Sorridente. Sendo a má oclusão uma desordem de alta prevalência, a oferta da ortodontia preventiva mostra-se de suma importância dentro do Sistema Único de Saúde. **Objetivo:** Identificar a oferta de ações de ortodontia nas cidades da Paraíba no período de 2011 a 2016. **Metodologia:** Realizou-se um estudo retrospectivo com dados secundários obtidos na base de dados DATASUS/TabWin, referentes à produção dos CEOs da Paraíba. Foi analisada a produção referente aos anos de 2011 a 2016 de cada centro. Foi registrado se havia produção de ortodontia e a respectiva quantidade por ano. **Resultados:** A Paraíba possui 79 CEOs cadastrados e em 8 (10,2%) é ofertado o serviço de ortodontia, sendo nas seguintes cidades: Cabedelo, João Pessoa, Guarabira, Cuité, Boqueirão, Campina Grande, Soledade e Taperoá. No período analisado, a cidade que apresentou maior quantidade de procedimentos em valores absolutos foi Taperoá com 2629 atendimentos, seguida de Guarabira (1781), Cabedelo (1280), João Pessoa (940), Cuité (419), Boqueirão (134), Soledade (61) e Campina Grande (25). Em média os anos de 2014 e 2015 foram os que apresentaram as maiores produções. **Conclusão:** Pôde-se observar que a Paraíba está carente em serviço público de ortodontia e as três cidades que realizaram mais procedimentos são cidades de pequeno porte. Houve uma tendência de aumento das ações de ortodontia de 2013 em diante. Deve ser levado em consideração as hipótese de subnotificação da produção, principalmente nas cidades mais populosas no estado como Campina Grande e João Pessoa. **Palavras-chave:** Saúde Pública, Ortodontia, Sistema Único de Saúde. **Área Temática:** 4b-Ortodontia

**P03** A contribuição do estágio supervisionado na formação profissional do acadêmico de odontologia

Hilário Henrique Sidrim Moura de Figueiredo; Brenda Rodrigues Duarte; Gabrielle Abrantes Gadelha; Mirella de Fátima Liberato de Moura; Andressa Cavalcanti Pires\*.

Universidade Estadual da Paraíba – UEPB  
andressa\_cavalcanti@hotmail.com

**Introdução:** O Estágio Regional Interprofissional (ERIp) consiste numa atividade curricular de caráter obrigatório dos Cursos do Centro de Ciências da Saúde, objetivando a articulação dos conhecimentos adquiridos cientificamente pelos alunos dessa Instituição de ensino, contribuindo para o desenvolvimento da formação profissional, além de proporcionar a vivência do cotidiano do serviço público de saúde, com base nas ações multidisciplinares de prevenção e promoção de saúde. **Objetivo:** Relatar as contribuições do estágio supervisionado na formação do acadêmico de odontologia. **Relato de experiência:** Nesse estágio é possível trabalhar com uma equipe interprofissional de acadêmicos, onde são realizadas atividades de prevenção e promoção a saúde, como também atividades específicas de cada curso envolvido. Com o ERIp pode-se adquirir segurança profissional e crescimento pessoal, por ser capaz de tomar as próprias decisões graças a orientação profissional, o apoio naquele momento é decisivo e incentivador. Outro ponto positivo é a demanda atendida nas unidades, pois na universidade atende-se uma quantidade reduzida de pacientes, e isso aperfeiçoa o tempo clínico. É uma ótima oportunidade de amadurecimento quando bem aproveitada, encarando uma realidade diferente dos muros da universidade e sendo uma mostra de nossa atuação profissional futura. **Conclusão:** O estágio proporciona aos estudantes uma ampliação no conceito de saúde, segurança no desenvolvimento das atividades, maior autonomia nas nossas práticas, planejamento em grupo. Sendo um momento de troca de experiências interprofissionais, resultando no crescimento pessoal e profissional.

**Palavras-chaves:** Promoção da Saúde, Saúde Pública, Educação em Saúde.

**Área temática:** 9a – Ciências do comportamento / Saúde Coletiva

**P02** Estomatite Nicotínica: relato de caso clínico

Andressa Cavalcanti Pires\*; Rafael Santiago de Sousa; Hilário Henrique Sidrim Moura de Figueiredo; Brenda Rodrigues Duarte; Mirella de Fátima Liberato de Moura.

Universidade Estadual da Paraíba – UEPB  
andressa\_cavalcanti@hotmail.com

**Introdução:** A estomatite nicotínica é uma lesão que ocorre na mucosa do palato duro, apresenta-se como uma alteração ceratótica branca associada ao uso do tabaco, causada em resposta ao fluxo de calor concentrado na fumaça do tabaco. **Objetivo:** Relatar um caso de estomatite nicotínica. **Relato de caso:** Paciente do sexo feminino, 53 anos, leucoderma, procurou a clínica de Estomatologia II da Universidade Federal da Paraíba, queixando-se de estalidos e dores na articulação temporomandibular. Na anamnese a paciente relatou sentir o lábio ressecado, ter o hábito de morder canetas ou palitos, apresentar dor e sensibilidade dentária. Ao exame clínico extraoral, apresentava simetria facial e gânglios submandibulares infartados. Ao exame clínico intraoral a paciente apresentava sangramento gengival; desgastes oclusais, mobilidade e mancharamento dental. A nível de mucosa, observou-se pontos eritematosos cercados por anéis ceratóticos brancos no palato duro. Observou-se também varicosidades na língua. A paciente foi encaminhada aos serviços odontológicos de radiologia, oclusão, periodontia e dentística da Universidade Federal da Paraíba. O plano de tratamento proposto pela clínica de estomatologia foi a interrupção do hábito de fumar e o retorno à clínica 30 dias depois, para verificar melhoras no quadro de estomatite nicotínica. **Conclusão:** É de grande importância o diagnóstico da lesão por apresentar grande potencial de malignização e sua presença colocar o paciente no grupo de risco para o câncer bucal e para o câncer de pulmão. O tratamento consiste em uma conscientização do paciente quanto aos malefícios do fumo e tabaco, direcionando-o para a interrupção desses maus hábitos.

**Palavras-chaves:** Estomatite Nicotínica, Desordens com Potencial de Malignidade, Câncer Bucal.

**Área temática:** 7a – Estomatologia

**P04** Resolutividade em saúde bucal na atenção básica da Paraíba.

Carmellyo Pires Leite Santiago; Gláucia Maria Bovi Ambrosano; Yuri Wanderley Cavalcanti; Antônio Carlos Pereira; Wilton Wilney Nascimento Padilha\*.

Universidade Federal da Paraíba – UFPB  
carmellyo@hotmail.com

**Introdução:** Monitorar e avaliar ações de serviços ofertados pela Rede Assistencial de Saúde visa à qualificação do processo de trabalho, embora seja uma prática ainda em consolidação no Brasil. **Objetivo:** Avaliar a Resolutividade em Saúde Bucal na Atenção Básica dos municípios paraibanos, de 2011 a 2014. **Metodologia:** Realizou-se estudo ecológico de abordagem indutiva, técnica de documentação indireta e procedimento descritivo. Utilizou-se o DATASUS/TABNET para obtenção de dados referentes aos indicadores Primeira Consulta Odontológica Programática (PCOP) e Tratamento Completado (TC), do período de 2011 a 2014, dos municípios paraibanos (N=223). A partir desses dados, calculou-se o indicador Percentual de Resolutividade (PR) pela equação:  $PR = (TC/PCOP) \times 100$ . Foi incluído para análise o município que informou PCOP e TC, simultaneamente, e obteve um valor do PR contido no intervalo de 0% a 100%, em todos os anos. Os dados foram tabulados e analisados por meio do software BioEstat 5.0. **Resultados:** Os municípios que compuseram a amostra foram 106 (47,53%). A Média e Desvio-Padrão do PR nos anos 2011, 2012, 2013 e 2014 foram, respectivamente, 24,08±22,39, 20,22±14,74, 18,45±12,72 e 19,14±15,59. Os valores máximos do PR foram vistos em Riacho de Santo Antônio e Santana de Mangueira (ambos de valor 100), e Caldas Brandão (98,92), no ano 2011; os mínimos foram vistos em Poço de José de Moura (0,58) e São José do Bonfim (0,76), em 2013, e Juaréz Távora (0,95), em 2012. **Conclusão:** O PR é baixo nos municípios da Paraíba. Os valores do indicador apontam alta variabilidade entre municípios e ano de coleta. O PR apresentou tendência à estabilização com a evolução dos períodos de coleta.

**Palavras-chave:** Avaliação de serviços de saúde, Atenção Primária à Saúde, Saúde Bucal.

**Área temática:** 9a – Ciências do comportamento / Saúde Coletiva.

**P05** Assistência odontológica integral em um Centro de Especialidades Odontológicas: relato do primeiro mês de atuação

Ilky Pollansky Silva e Farias; Leopoldina de Fátima Dantas de Almeida; Luíza de Almeida Souto Montenegro; Wilton Wilney Nascimento Padilha; Yuri Wanderley Cavalcanti\*.

Universidade Federal da Paraíba – UFPB  
ilkypgo.ufpb@gmail.com

**Introdução:** Embora seja um dos princípios do SUS, a atenção odontológica integral ainda não é uma realidade no cotidiano dos serviços de saúde, sendo um modelo fundamental para o desenvolvimento da promoção, prevenção, assistência e recuperação da saúde, tendo como foco a necessidade do paciente. **Objetivo:** Relatar a experiência de um programa de assistência integral implantado no CEO de Cruz das Armas – JP após um mês de atuação. **Relato de Experiência:** Os atendimentos foram realizados semanalmente por discentes e docentes do Programa de Pós-Graduação em Odontologia da UFPB. Quando se avaliou a experiência de cárie entre os pacientes atendidos, 98 dentes encontravam-se cariados, 109 perdidos e 76 obturados. Foram planejadas 67 restaurações, 27 exodontias, 7 endodontias, 20 raspagens e alisamentos radiculares e 10 confecções de próteses removíveis (superior e/ou inferior). No primeiro mês de atuação, foram registrados: 16 procedimentos restauradores, 19 exodontias, 1 endodontia e 6 moldagens com finalidade protética. Os instrumentais e materiais odontológicos utilizados foram disponibilizados pelo CEO. Um total de 4 consultórios foram utilizados, em 5 turnos de atendimento. **Conclusão:** O atendimento odontológico integral no CEO de Cruz das Armas gerou resultados satisfatórios após o primeiro mês de sua implantação, possibilitando aos usuários do serviço uma assistência que contemple a resolução das suas necessidades. Além disso, esse modelo tem permitido a prática odontológica especializada e continuada pelos discentes e docentes envolvidos, bem como possibilita uma melhor percepção da realidade existente além dos limites da universidade.

**Palavras-chave:** Odontologia Comunitária, Odontologia Preventiva, Assistência Integral à Saúde.

**Área temática:** 9a – Ciências do comportamento / Saúde Coletiva

**P07** Caracterização da Atenção à Pessoa com Deficiência na Paraíba – 2º ciclo do PMAQ-AB

Luisiane de Avila Silva; Ane Polline Lacerda Protasio; Rênnis Oliveira da Silva; Carmellyo Pires Leite Santiago; Wilton Wilney Nascimento Padilha\*.

Universidade Federal da Paraíba - UFPB  
luisi.avila@hotmail.com

**Introdução:** Devido suas particularidades, as pessoas com deficiência necessitam de uma atenção especial nos serviços de saúde. **Objetivo:** Caracterizar os serviços de Atenção à Pessoa com Deficiência registrados nas equipes de saúde da Paraíba. **Metodologia:** Realizou-se um estudo com abordagem indutiva, procedimento estatístico descritivo e técnica de documentação indireta. A amostra foi constituída por Equipes de Saúde (ES) (N=1211) a partir dos dados do módulo 2 da avaliação externa do 2º ciclo do Programa Nacional de Melhoria do Acesso e da Qualidade da Atenção Básica (PMAQ-AB) no estado da Paraíba. O entrevistado foi o profissional de nível superior, determinado pela equipe previamente ao momento da avaliação. **Resultados:** Das Equipes de Atenção Básica analisadas 765 (63,2%) possuem registro do número dos casos de usuários com deficiência. Dessas, 676 (88,4%) possuem documento que comprove. Existem registro de usuários com necessidade de uso de órtese, prótese ou meio auxiliar de locomoção em 461 (38,1%) Equipes de Saúde. Os tipos de aparelho são: cadeira de rodas em 385 (83,5%), para membros inferiores em 254 (55,1%), auditivo por 206 (44,7%), aparelho de órtese ou prótese para membros superiores 63 (13,7%), e outros 67 (14,5%) dos casos. **Conclusão:** Os resultados indicam uma falha no registro dos casos de pessoas com deficiência. A cadeira de rodas é a necessidade mais preponderante entre os aparelhos observados.

**Palavras-chave:** Pessoas com deficiência, Atenção Primária à Saúde, Avaliação do Acesso e da Qualidade da Assistência à Saúde.

**Área temática:** 9a – Ciências do comportamento / Saúde Coletiva.

**P06** Saúde bucal de crianças e adolescentes hospitalizados: desafios e perspectivas

Jussara da Silva Barbosa; Niebla Bezerra de Melo; José de Alencar Fernandes Neto; Ítalo de Macedo Bernadino; Thiago Santos de Oliveira; Patrícia Meira Bento; Francineide Guimarães Carneiro\*.

Universidade Estadual da Paraíba – UEPB  
barbosajsara@gmail.com

**Introdução:** As condições de saúde bucal de crianças e adolescentes hospitalizados são preocupantes em virtude do aumento da suscetibilidade de problemas bucais devido ao período de internação. **Objetivo:** Avaliar a condição de saúde bucal de crianças e adolescentes hospitalizados. **Material e método:** Esta pesquisa tratou-se de um estudo do tipo transversal, composta por uma amostra de 51 crianças e adolescentes hospitalizadas. Foi avaliada as condições de saúde bucal dos pacientes através do Índice de Sangramento Gingival (ISG), Índice de Dentes Cariados, Perdidos e Obturados, na dentição decídua e permanente, (CPOD/ceo-d) e identificação de alterações estomatológicas. Os dados foram coletados através de uma entrevista e avaliação clínica. **Resultados:** A média de idade foi de 7,39 anos. A maioria dos pacientes era do sexo feminino (n = 23; 52,3%). Quase metade dos pacientes não realizava a higiene bucal no hospital (n = 18; 40,9%). As médias de CPO-D, ceo-d e ISG foram, respectivamente, 2,77 (±3,47), 2,54 (±2,92) e 5,86 (±7,58). Verificou-se correlação positiva e significativa entre idade, CPO-D (r = 0,582; p < 0,01) e ISG (r = 0,552; p < 0,01). **Conclusão:** Foi constatada a deficiência das condições de saúde oral das crianças e adolescentes hospitalizados, enfatizando dessa forma os cuidados com a saúde bucal no ambiente hospitalar.

**Palavras-chaves:** Criança Hospitalizada, Adolescente Hospitalizado, Saúde Bucal.

**Área temática:** 9a – Ciências do comportamento / Saúde Coletiva

**P08** Prevalência de fendas orofaciais em nascidos vivos registrados no SINASC/DATASUS na Paraíba

Marília Michele Paixão de Oliveira; Wilton Wilney Nascimento Padilha\*

Universidade Federal da Paraíba – UFPB  
mari-michele1@hotmail.com

**Introdução:** As fendas orofaciais são malformações congênitas que mais a cometem a população, afetam de forma isolada ou associada, o lábio superior e palato. **Objetivo:** Determinar a prevalência de fissuras orofaciais em nascidos vivos no estado da Paraíba-PB, no período de 1999 a 2014. **Metodologia:** Foi realizado um estudo descritivo utilizando dados secundários obtidos no SINASC/DATASUS, na Paraíba. Foram considerados no estudo: a prevalência de fendas no estado, idade, estado civil, grau de escolaridade, duração da gestação, dados do recém-nascido referente ao sexo, raça, peso ao nascer, APGAR após o primeiro e o quinto minuto de nascimento e prevalência de fendas por município de residência. **Resultados:** Foram encontrados 341 portadores de fendas orofaciais nascidos vivos, onde as variáveis com maior frequência nos casos foram: mães solteiras (52%); grau de escolaridade de 8 a 11 anos de estudo (32%); idade na faixa etária de 20 a 24 anos (29%); gravidez de feto único (97%); duração da gestação de 37 a 41 semanas (80%); peso da criança de 2,5 a 3,9 kg (77%); sexo masculino (59%); cor de pele parda (61,3%); valor do APGAR no 1º minuto normal (73%) e APGAR 5º no minuto normal (87%). A maior prevalência de fendas orofaciais por local de residência materna foi no município de João Pessoa (25%). Em relação à prevalência de fendas no referidos períodos: de 1999 a 2003 (19%); de 2004 a 2008 (34,6%) e 2009 a 2014 (46%) dos casos. **Conclusão:** Os casos de fendas orofaciais estão presentes na população paraibana, observando-se um aumento ao longo dos anos. Quando se confronta os achados deste estudo com a literatura pesquisada observa-se uma baixa prevalência de casos.

**Palavras-chave:** Fenda labial, Fissura Palatina, Epidemiologia.

**Área temática:** 9a – Ciências do comportamento / Saúde Coletiva



**P09** Validação de instrumentos para análise da coordenação psicomotora e destreza manual em pacientes idosos

Luiza de Almeida Souto Montenegro; Ilky Pollansky Silva e Farias; Yuri Wanderley Cavalcanti\*.

**Universidade Federal da Paraíba – UFPB**  
luizasmontenegro@gmail.com

**Introdução:** Na avaliação da função psicomotora, a mão dominante ou o tipo de instrumento podem interferir na análise da força do punho e destreza manual. **Objetivo:** Validar instrumentos para avaliação da força do punho (dinamômetro manual) e destreza manual (Purde Pegboard Test) entre indivíduos adultos. **Metodologia:** Realizou-se estudo exploratório e preliminar entre indivíduos adultos. A avaliação da força do punho foi realizada em ambas as mãos, com o voluntário em posição sentado. Utilizou-se um dinamômetro manual digital (CAMRY EH-101), registrando a pressão palmar máxima, em Kg, durante 5 s. Para avaliação da destreza manual, aplicou-se o "Purdue Pegboard Test", que consiste na quantidade de pinos inseridos em um painel perfurado utilizando as mãos dominante, não-dominante e as duas mãos, em um tempo cronometrado de 30 segundos, cada etapa. Foram utilizados dois tabuleiros e pinos de dimensões diferentes, sendo denominados instrumentos A e B. Os testes obtidos foram comparados pelo teste t independente ( $\alpha < 0,05$ ). **Resultados:** As médias da força do punho da mão dominante e não-dominante foram  $27,1 \pm 3,4$  kg e  $25,4 \pm 4,4$  kg ( $p=0,112$ ), respectivamente. Na avaliação da destreza manual, o número total de pinos não variou significativamente entre os instrumentos A e B ( $p=0,687$ ; Instrumento A:  $53,2 \pm 3,6$ ; Instrumento B:  $52,8 \pm 4,6$ ). Quando da avaliação da mão dominante, mão não-dominante e das duas mãos, o quantitativo de pinos, também não variou significativamente ( $p > 0,05$ ). **Conclusão:** A avaliação da força do punho pode ser realizada por ambas as mãos dominante e não-dominante. A destreza manual pode ser avaliada pelos dois instrumentos testados.

**Palavras-Chaves:** Instrumento de Pesquisa, Análise de Validade, Odontologia Geriátrica.

**Área temática:** 9b – Odontogeriatría



**F01** Conhecimento dos acadêmicos de Odontologia sobre a fratura e remoção de instrumentos endodônticos

Cynára Liane Jales Ataíde de Melo; Evandro Gualberto da Silva Pereira; Gabrielle Stella Dantas Barbosa; Consuelo Fernanda Macedo de Souza\*.

**Centro Universitário de João Pessoa-UNIPÊ**  
cynara\_liane@hotmail.com

**Introdução:** As fraturas de instrumentos endodônticos no interior do canal radicular durante o tratamento são complicações inesperadas e frustrantes tanto para o operador, quanto para o paciente. **Objetivo:** O objetivo deste trabalho foi analisar o conhecimento dos acadêmicos de odontologia do curso de graduação do unipê sobre causas de fratura dos instrumentos bem como os meios de remoção de instrumentos fraturados. **Metodologia:** Foi aplicado um questionário nas clínicas integrada I e II da Clínica Escola da graduação de Odontologia do UNIPÊ, com alunos do último ano do curso, sendo aceitas 75 alunos dentro de 132 alunos da amostra, pois foram excluídos os alunos que não estavam matriculados na disciplina de Clínica Integrada I e II, bem como aqueles que se recusaram a assinar o termo de consentimento livre e esclarecido e os questionários parcialmente preenchidos. **Resultados:** Dos alunos participantes, 22 alunos afirmaram não ter conhecimento algum sobre fraturas de limas, como e porque ocorrem e o que fazer para retirar uma lima fraturada do interior do canal e 5 passaram por essa situação. Dentre os entrevistados, 80% atribui a fadiga o instrumento como fator contribuinte de maior importância e 57% afirmam ocorrer mais no terço apical. E por fim ao perguntar sobre o que usar para retirar o instrumento fraturado, 47% dos alunos lançariam mão de limas de pequeno diâmetro enquanto apenas 14% já ouviram falar ou usariam o kit masseran com esse intuito. **Conclusão:** Por fim, o estudo atual mostra que grande parte dos alunos saberia lidar com a fratura de limas no interior do canal, na teoria, uma vez que poucos vivenciaram essa complicação na prática clínica.

**Palavras-chave:** Endodontia, Canal radicular, Fadiga.  
**Área temática:** 2b-Terapia Endodôntica

**F02** Avaliação documental da topografia de terceiros molares inferiores incluídos e precisão da Radiografia Panorâmica no planejamento cirúrgico

Lays Nóbrega Gomes; Ricardo Villar Beltrão; Amanda Maria de Medeiros Araújo Luck\*

**Universidade Federal da Paraíba**  
laysnobrega@yahoo.com.br

**Objetivo:** avaliar a topografia de terceiros molares inferiores incluídos e a precisão da radiografia panorâmica na avaliação pré-cirúrgica, utilizando a tomografia computadorizada de feixe cônico (TCFC) como padrão ouro. **Metodologia:** foi realizado um estudo transversal com uso de radiografias panorâmicas e TCFC de arquivo, fornecidas por uma clínica particular de João Pessoa-PB. A amostra não probabilística foi composta de 98 pacientes, e os dados foram analisados descritivamente no software SPSS® versão 17. **Resultados:** Do total da amostra, foram obtidos 169 terceiros molares. Os tipos de sinais mais comuns foram: F- estreitamento do canal mandibular (11,24%), A- Obscurecimento dos ápices (7,10%), B- Reflexão dos ápices (6,50%), G- Ápice em ilha (6,50%), D- Ápices bifidos sobre o canal mandibular (4,14%), E- Desvio do canal mandibular (3,55%) e C- Estreitamento dos ápices (2,90%). Na panorâmica e na TCFC respectivamente 58,07% (n=98) e 68,05% (n=115) não apresentaram nenhum sinal radiográfico de íntima relação com o canal mandibular. A concordância entre os achados clínicos da TCFC e da radiografia panorâmica foi de 89,34% (n=151). Três pacientes (1,78%) apresentaram o canal mandibular bifurcado. **Conclusão:** Conclui-se que a radiografia panorâmica pode ser utilizada com segurança na avaliação pré-cirúrgica de terceiros molares incluídos.

**Palavras-chave:** Radiologia, Radiografia Panorâmica, Tomografia Computadorizada por Raios X.  
**Área temática:** 7b – Imaginologia

**F03** Dificuldades vivenciadas pelos cuidadores da pessoa com deficiência ao procurarem tratamento Odontológico especializado no serviço público.

Alana Cândido Paulo; Ana Karla Araújo; Anna Karyna Galvão; Glória Maria Pimenta\*.

**Instituto de Educação Superior da Paraíba- IESP**  
alanacandido@hotmail.com

**Objetivo:** avaliar as barreiras encontradas para o acesso ao tratamento odontológico pelo Sistema Único de Saúde (SUS). **Metodologia:** Aplicação de um questionário a 99 responsáveis de crianças neuropatas que frequentavam o Centro de Referência para Atendimento da Pessoa com Deficiência (FUNAD). **Resultados:** A maioria dos responsáveis entrevistados apresentava o ensino fundamental incompleto (35,4%), com renda salarial de um salário mínimo (51,5%). A alteração mais encontrada foi a deficiência intelectual (61,6%) e 80,8% dos responsáveis relataram a necessidade de atendimento odontológico, enquanto 41,1% nunca recebeu assistência odontológica. Dos pacientes que já haviam recebido atendimento odontológico pelo SUS, 37,4% não lembrava há quanto tempo tinham ido ao dentista e 63,6% reclamou da dificuldade do acesso para atendimento, destes, 72,7% por não conhecer o local que atende indivíduos com deficiência e 13,1% porque o profissional negou o atendimento. **Conclusão:** O indivíduo com deficiência encontra barreiras para atendimento odontológico pelo SUS e que as principais dificuldades relatadas foram à falta de informação acerca do serviço e a falta de profissionais capacitados para o atendimento de indivíduos com neuropatias.

**Palavras-Chave:** Acesso aos Serviços de Saúde, Assistência Odontológica para Pessoas com Deficiência, Odontologia.  
**Área Temática:** 9a – Ciências do comportamento / Saúde Coletiva

**F04** Produção ambulatorial em saúde bucal na Atenção Básica por região do Brasil

Thais Paulo da Silva; Ane Polline Lacerda Protasio; Ana Maria Gondim Valença; Bianca Marques Santiago\*.

**Universidade Federal da Paraíba – UFPB**  
thaispaulodasilva@hotmail.com

**Objetivo:** Analisar a produção ambulatorial em saúde bucal na atenção básica por região do Brasil. **Metodologia:** Estudo exploratório e descritivo com dados secundários disponíveis no SIA-SUS/DATASUS/TABNET/MS no período de 2008 a 2016. A produção ambulatorial em saúde bucal foi dividida em três blocos de procedimentos: 1 – Preventivo(PP) (aplicação tóxica de flúor individual, aplicação de cariostático e selante por dente); 2 – Restaurador(PR) (restauração de dente decíduo, permanente anterior e permanente posterior); 3 – Cirúrgico(PC) ( exodontia de dente decíduo, permanente e exodontia múltipla com alveoloplastia por sextante). Os dados foram tabulados no Excel para verificar a frequência dos procedimentos em cada bloco por ano e região. **Resultado:** No período avaliado os PP foram mais frequentes na região sudeste com máxima de 42%(2012), exceto em 2010(33%) e 2014(37%) quando o Nordeste apresentou maior frequência e em 2011(32%) quando o Sul apresentou a maior frequência. As regiões Norte e Centro-Oeste apresentaram as menores frequências variando de 6% a 15%. Os PC foram mais frequentes na região Nordeste com máxima de 57%(2011), seguido da região Sudeste que em 2008(40%) e 2014(42%) apresentou a maior frequência. As regiões Norte, Sul, e Centro-Oeste apresentaram menores frequências variando de 4% a 18%. Os PR prevaleceram na região Sudeste com máxima de 48% (2008), seguida do Nordeste com máxima de 32%(2010). As regiões Norte, Sul, e Centro-Oeste apresentaram menores frequências, variando de 5% a 16%. **Conclusão:** No Brasil há um domínio expressivo dos procedimentos para as regiões Sudeste e Nordeste com maior prevalência de PP e PR para a primeira e PC para a segunda.

**Palavras-Chave:** Atenção básica, Saúde bucal, Assistência ambulatorial.  
**Área temática:** : 9a – Ciências do comportamento / Saúde Coletiva