



## Terapia fotodinâmica do herpes labial em pacientes da oncologia pediátrica

Photodynamic therapy of labial herpes in pediatric oncology patients

Joelmir Deivity Silva Martins<sup>1</sup>; Miquele Dantas Pequeno de Melo<sup>2</sup>; Bruna Silva de Almeida<sup>3</sup>;  
Gabrielly Soares Martins Duarte Guimarães<sup>4</sup>; William Alves de Melo Júnior<sup>5</sup>.

<sup>1</sup>Graduando de Odontologia da Universidade Estadual da Paraíba (UEPB), Campina Grande– Paraíba– Brasil

<sup>2</sup>Graduanda de Odontologia da Universidade Estadual da Paraíba (UEPB), Campina Grande– Paraíba– Brasil

<sup>3</sup>Graduanda de Odontologia da Faculdade Integrada de Patos- FIP, Campina Grande–Paraíba– Brasil

<sup>4</sup>Graduanda de Odontologia da Faculdade Integrada de Patos- FIP, Campina Grande–Paraíba– Brasil

<sup>5</sup>Professor de Odontologia da Faculdade Integrada de Patos- FIP, Campina Grande–Paraíba– Brasil

Autor e endereço para correspondência:

William Alves de Melo Júnior – Av. Mal. Floriano Peixoto, 3333 - Santa Rosa, Campina Grande - PB – CEP: 58416-440. Email: [williamgeronto@gmail.com](mailto:williamgeronto@gmail.com)

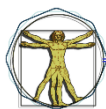---

### Resumo

**Introdução:** As manifestações orais causadas pelo vírus herpes humano (HSV), no subtipo HSV-1, apresentam-se como lesões vesículo-bolhosas e ulcerações que podem gerar bastante desconforto aos pacientes. Quando atingem pacientes imunodeprimidos em tratamento oncológico no ambiente hospitalar, são tratadas de maneira multiprofissional e, conseqüentemente, envolvem a atuação da equipe de odontologia hospitalar. O presente trabalho relata as experiências dos extensionistas do projeto Laserterapia e Ações Transdisciplinares na Oncologia Pediátrica (PROBEX- UFCG) referente à terapia fotodinâmica das lesões herpéticas, em um Hospital de Referência na cidade de Campina Grande- PB. **Relato de Experiência:** Os discentes passaram por um treinamento teórico-prático, baseado em evidências científicas de qualidade e na expertise do docente responsável, que supervisionou o diagnóstico e escolha de tratamento, em parceria com a equipe médica. Realiza-se a terapia fotodinâmica com laser de baixa potência e aplicação do fotossensibilizador (corante azul de metileno), seguindo protocolos com fundamentação científica e individualizados às particularidades dos pacientes. Após as lesões entrarem em fase de crosta, sem a associação do fotossensibilizador, realiza-se a fotobiomodulação para promover reparação tecidual. **Comentários:** Através do uso da terapia fotodinâmica, associada à fotobiomodulação, para o tratamento das lesões de herpes simples em pacientes da oncologia pediátrica, observa-se uma rápida reparação tecidual e diminuição da frequência do aparecimento das lesões. Todavia, faz-se necessários mais estudos comparativos entre os diferentes protocolos para aplicação desta terapêutica coadjuvante. Além disso, ressalta-se a fundamental importância do projeto para uma formação mais multidisciplinar e com abordagem empático-humanizadora nos pacientes oncológicos em âmbito hospitalar.

**Descritores:** Terapia com Luz de Baixa Intensidade. Oncologia. Equipe Hospitalar de Odontologia.

---



## Abstract

**Introduction:** Oral manifestations caused by the Herpes Simplex virus, in the HSV-1 subtype, present as vesicle-bullous lesions and ulcerations that can cause considerable discomfort to patients. When they reach immunosuppressed patients undergoing cancer treatment in the hospital environment, they are treated in a multidisciplinary manner and, consequently, involve the performance of the hospital dentistry team. The present work reports the experiences of the extensionists of the Laser therapy and Transdisciplinary Actions project in Pediatric Oncology (PROBEX-UFCG) regarding the photodynamic therapy of herpetic lesions in a Hospital of Reference in the city of Campina Grande-PB.

**Experience report:** The students underwent theoretical-practical training, based on high quality scientific evidence and on the expertise of the responsible professor, who supervised the diagnosis and treatment choice, in partnership with the medical team. Photodynamic therapy is performed with a low-power laser and application of the photosensitizer (methylene blue dye), following protocols with scientific basis and individualized to the patients' particularities. After the lesions enter the crust phase, without the association of the photosensitizer, photobiomodulation is performed to promote tissue repair. **Comments:** Through the use of photodynamic therapy, associated with photobiomodulation, for the treatment of herpes simplex lesions in pediatric oncology patients, a quicker tissue repair and reduction in the frequency of lesions is observed. However, more comparative studies are needed between the different protocols for the application of this adjuvant therapy. In addition, it emphasizes the fundamental importance of the project for a more multidisciplinary training and with an empathetic-humanizing approach in oncology patients in the hospital.

**Keywords:** Low-Level Light Therapy. Medical Oncology. Dental Staff, Hospital.

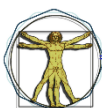## Introdução

O diagnóstico precoce associado a um tratamento adequado promove um índice de cura em aproximadamente 80% das crianças e adolescentes acometidos com o câncer infantojuvenil, sendo que, posteriormente, a maioria deles terá uma boa qualidade de vida.<sup>1</sup> Todavia, além do câncer, percebe-se, em pacientes da oncologia pediátrica submetidos à quimioterapia e/ou radioterapia, complicações na cavidade oral, como o herpes simples.<sup>2</sup>

O herpes simples é uma infecção incurável causada pelo vírus herpes humano (HSV), que possui dois subtipos: HSV-1, responsável por lesões perilabiais, labiais e possíveis consequências oculares, e HSV-2, relacionado com as infecções na área genital, além de geralmente ter transmissão sexual, mais presente depois da adolescência.<sup>3</sup>

As manifestações orais geradas pelo vírus HSV-1 ocorrem em sua maioria em pacientes que apresentam distúrbios desencadeados por desequilíbrios: estresse, exposição prolongada ao sol, variações hormonais e quedas das defesas do corpo. Desta forma, os pacientes sob tratamento quimioterápico e/ou radioterápico, quando apresentam infecção pelo vírus, acabam sendo mais susceptíveis ao surgimento das lesões.<sup>4,5</sup>

As lesões consistem em formações vesiculares que se rompem em úlceras e posteriormente formam crosta, tendo um processo de cicatrização completa em torno de 10 a 14 dias.<sup>4</sup> Em relação ao tratamento alternativo ao uso de medicamentos, está o uso de lasers de alta potência durante a



fase vesicular e de baixa potência aplicado isoladamente na fotobiomodulação e/ou, em combinação com um agente fotossensibilizador, na terapia fotodinâmica (Photodynamic Therapy-PDT).<sup>5</sup>

O objetivo deste trabalho é relatar as experiências hospitalares em terapia fotodinâmica do herpes labial nos pacientes da oncologia pediátrica, durante as atividades realizadas pelos extensionistas do projeto Laserterapia e Ações Transdisciplinares na Oncologia Pediátrica (PROBEX- UFCG), em um Hospital de Referência de Campina Grande- Paraíba.

### **Relato de Experiência**

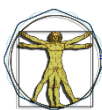
O projeto de extensão Laserterapia e Ações Transdisciplinares na Oncologia Pediátrica está vinculado à Universidade Federal de Campina Grande (UFCG) e promove uma introdução dos alunos de graduação em medicina, odontologia e enfermagem - oriundos de diferentes instituições públicas e privadas de ensino superior de Campina Grande, Paraíba - ao ambiente hospitalar permeado por ações multidisciplinares e multiprofissionais, proporcionando aplicações de terapias com laser de baixa potência nos pacientes atendidos, além de outras atividades, como momentos artístico-culturais, tarefas lúdicas, ações de conscientização sobre o câncer bucal.

Os alunos, aprovados e selecionados em um rigoroso processo seletivo, passaram por um treinamento teórico-prático, baseado em evidências científicas de qualidade e na expertise do docente responsável, sobre temas de relevância científica para atuação, como abordagem de pacientes críticos de unidade de terapia intensiva, biossegurança, infecções de maior recorrência com acometimento oral, efeitos adversos do tratamento quimioterápico e/ou radioterápico, cuidados paliativos, estomatologia direcionada à assistência odontológica hospitalar, manejo terapêutico de mucosite e outras lesões passíveis a tratamentos com auxílio do laser de baixa potência.

O processo de diagnóstico e decisão do plano de tratamento de cada paciente passava pelo estrito acompanhamento do docente responsável, de maneira conjunta e dialogada com a equipe médica. Em casos de herpes labial, foram utilizados os protocolos de aplicação do fotossensibilizador e do laser de baixa potência, realizados com apoio dos extensionistas nos respectivos casos.

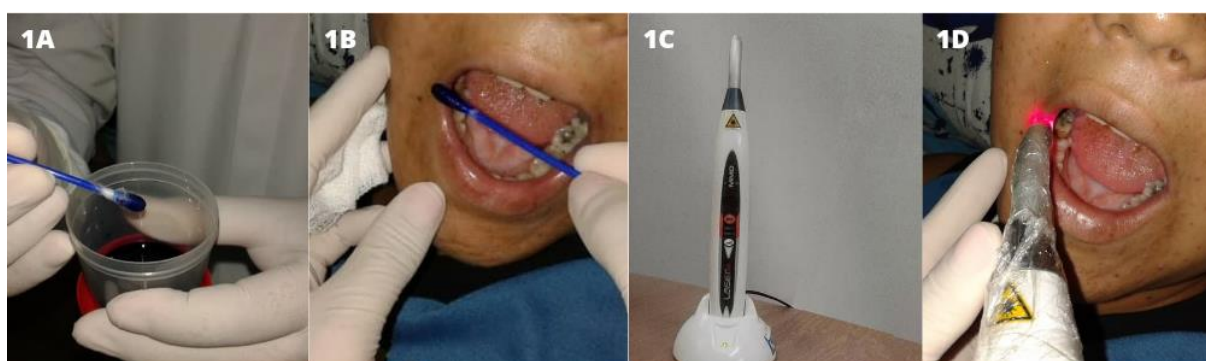Após detalhada anamnese e exame clínico, seguindo os protocolos de EDUARDO (2015) e MAROTTI (2008), realizava-se a terapia fotodinâmica nos pacientes da oncologia pediátrica. Na fase vesicular do herpes labial, as vesículas eram cuidadosamente perfuradas com o bisel de agulha odontológica estéril e, com auxílio de gaze, eram administradas manobras suaves e intermitentes de compressão para drenagem local.

Posteriormente, aplicava-se o fotossensibilizador (Figura 1A) - corante azul de metileno a 0,01% (Chimiolux®, DMC, São Carlos, SP. Brasil) - embebido na ponta de algodão de uma haste-padrão (Cotonete®), colocando-a sobre a lesão do paciente (Figura 1B). Após o tempo de pré-irradiação de cinco minutos, retirava-se o excesso de corante com gaze e, assim, com o laser de



baixa potência (Figura 1C) - Laser Duo MMOptics®, São Carlos, SP. Brasil - na faixa do espectro da luz vermelha, com comprimento de onda de 660 nm, as lesões eram irradiadas (Figura 1D) considerando os parâmetros de irradiação às especificidades do paciente.

Deve-se mencionar que, após a PDT, as lesões tendem a entrar em fase de crosta. Nesta etapa, aplicava-se diariamente o protocolo de fotobiomodulação com laser de baixa potência, na faixa do vermelho visível, sem a associação com o fotossensibilizador, para propiciar um reparo tecidual,<sup>6,7</sup> que resulta-se de processos fotofísicos e bioquímicos, aumentando o metabolismo celular e, conseqüentemente, propiciando proliferação epitelial e de fibroblastos, produção de colágeno e elastina, aumento da fagocitose pelos macrófagos e da proliferação e ativação dos linfócitos, além da força de tensão.<sup>8</sup>



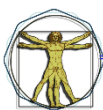
**Figura 1.** Corante azul de metileno a 0,01% (A). Aplicação do corante azul de metileno sobre a lesão do paciente (B). Laser Duo MMOptics (C). Irradiação com o laser sobre a lesão (D). Fonte: Projeto Laserterapia e Ações Transdisciplinares na Oncologia Pediátrica (2019).

## Comentários

O tratamento não apresentou resistência pelos pacientes e familiares, além de não existir relato de dor ou desconforto. Todavia, como não há um consenso na literatura científica em relação ao protocolo ideal a ser utilizado, percebe-se a indispensabilidade de mais evidências científicas para ratificar as condutas clínicas que foram usadas no projeto. Necessita-se, então, de mais estudos comparativos entre os diferentes protocolos apresentados na literatura, considerando as possíveis variáveis necessárias.

Uma vez que o fotossensibilizador utilizado no projeto é o azul de metileno, surge-se outro desafio: a necessidade de mais estudos que possam comparar, em casos de herpes labial, a eficácia dele em relação aos outros fotossensibilizadores, considerando possíveis variáveis, como a concentração, marca, tempo de pré-irradiação, parâmetros da irradiação do laser utilizado (comprimento de onda, energia, potência, modo de emissão, fluência, sistema de entrega...).

Ainda assim, é possível afirmar que a introdução de protocolos de terapia fotodinâmica, associados à fotobiomodulação, para tratamento do herpes labial, exhibe uma alternativa de caráter



promissor, que não causa dor ou desconforto, proporcionando resultados clínicos eficazes e satisfatórios, como um processo de cicatrização mais acelerado, redução da carga viral na fase de vesícula do herpes, redução da sensação dolorosa e das recorrências.<sup>6,7</sup>

A partir das experiências vivenciadas com as terapias abordadas anteriormente, foi possível constatar a manifestação dos seus efeitos registrados na literatura científica, além da importância do projeto em questão na melhoria da condição bucal e, conseqüentemente, da situação sistêmica dos pacientes, uma vez que eles relataram uma analgesia imediata, mastigação e fonação recuperadas, cicatrização rápida e menor quantidade de recidivas. Os resultados foram percebidos, de forma unânime, entre os extensionistas durante as discussões clínicas em seminários internos, além da ratificação pelos familiares, pela equipe médica e pelos demais profissionais.

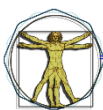
Essas vivências propiciam uma formação mais multidisciplinar em âmbito hospitalar e uma abordagem empático-humanizadora para pacientes que se encontram em uma intensa situação de vulnerabilidade física, mental e social. O relacionamento profissional com pacientes - em uma faixa etária tão delicada e que apresentam várias cicatrizes emocionais e biológicas - é sempre um desafio muito enriquecedor para a trajetória acadêmica e pessoal dos extensionistas. Além de aplicar terapias com empatia, visão holística e multidisciplinaridade, trata-se de sair da zona de conforto e, assim, colocar-se em uma constante busca pelos conhecimentos em relação à odontologia hospitalar, além da proatividade para engajar-se em pesquisas científicas, cursos, congressos...

O projeto, através do ensino, pesquisa e extensão propriamente dita, corrobora com o máximo possível para a vida dos pacientes, familiares e estudantes. Todavia, devido à grande demanda diária de aplicações, é frequente um laser apresentar algum problema na bateria, por exemplo, e precisar ser encaminhado à assistência técnica, sendo utilizados dois lasers MMOptics diariamente, há mais de 5 anos. Além disso, não existe um espaço específico para aplicação do laser e realização de procedimentos odontológicos, assim como uma grande dificuldade orçamentária em disponibilizar escovas para os pacientes, após o término de cada ciclo quimioterápico. Geralmente, os investimentos obtidos são de doações da comunidade e do próprio coordenador do projeto. Então, faz-se necessários mais investimentos de recursos financeiros e estruturais para uma aplicabilidade mais efetiva do projeto e, assim, proporcionando importantes reflexos biopsicossociais.

## Referências

1. Instituto Nacional de Câncer (INCA). Estimativas 2020: incidência de câncer no Brasil. Rio de Janeiro: INCA; 2019. 122 p.





2. Campos FAT, Carvalho AKFA, Cabral GMP, Silva CDAM, Ferreira MF, da Silva Tavares IP. Manifestações bucais decorrentes da quimioterapia em crianças. *Revista Campo do Saber*. 2019; 4(5): 136-159.
3. James C, Harfouche M, Welton NJ, Turner KM, Abu-Raddad LJ, Gottlieb SL, Looker KJ. Herpes simplex virus: global infection prevalence and incidence estimates, 2016. *Bulletin of the World Health Organization*. 2020; 98(5): 315-329.
4. Marotti J, Aranha ACC, Eduardo CDP, Ribeiro MS. Tratamento do herpes labial pela terapia fotodinâmica. *Rev assoc paul cir dent*. 2008; 62(5): 370-373.
5. Lago ADN, Furtado GS. Resolution of Herpes Simplex in the Nose Wing Region. *Dent*. 2017; 9(6): 729-732.
6. Eduardo CDP, Bello-Silva MS, Ramalho KM, Lee EMR, Aranha ACC. A terapia fotodinâmica como benefício complementar na clínica odontológica. *Revista da Associação Paulista de Cirurgiões Dentistas*. 2015; 69(3): 226-235.
7. Couto RSDA, Azevedo LH, de Mendonça Petta T, Medeiros TLM, de Freitas PM. Protocolo de terapia fotodinâmica e fotobiomodulação no tratamento de herpes simples labial-fase vesicular: relato de dois casos clínicos. *Revista Digital APO*. 2017; 1(2): 38-42.
8. Reolon LZ, Rigo L, CONTO FD, Cé LC. Impacto da laserterapia na qualidade de vida de pacientes oncológicos portadores de mucosite oral. *Revista de Odontologia da UNESP*. 2017; 46(1): 19-27.